

## 중추성 어지러움을 호소하는 외측 연수경색 환자의 한방치험 증례보고

박송원<sup>1,2</sup>, 김영지<sup>1</sup>, 김학겸<sup>1</sup>, 송주연<sup>1</sup>, 홍승철<sup>1,2</sup>, 안 립<sup>1,2</sup>, 최동준<sup>1,2</sup>  
<sup>1</sup>동국대학교 일산한방병원 한방내과, <sup>2</sup>동국대학교 한의과대학 내과학교실

### Treatment of a Patient with Central Dizziness Diagnosed as a Lateral Medullary Infarction: A Case Report

Song-won Park<sup>1,2</sup>, Youngji Kim<sup>1</sup>, Hakkyeom Kim<sup>1</sup>, Juyeon Song<sup>1</sup>, Seungcheol Hong<sup>1,2</sup>, Lib Ahn<sup>1,2</sup>, Dong-jun Choi<sup>1,2</sup>  
<sup>1</sup>Dept. of Oriental Internal Medicine, Dong-Guk University Ilsan Oriental Medicine Hospital  
<sup>2</sup>Dept. of Internal Medicine, College of Oriental Medicine, Dong-Guk University

#### ABSTRACT

**Objective:** The aim of this case report was to describe the effects of traditional Korean medicine on a patient suffering from central dizziness caused by a lateral medullary infarction

**Methods:** The patient was given a series of Korean medicine therapy treatments, including *Jeseubsungi-tang*, acupuncture, and cupping, for 37 days. We measured the progress of this case using a numerical rating scale (NRS).

**Results:** After the treatment, the NRS score for dizziness decreased, and the headache almost completely subsided.

**Conclusions:** This clinical case study indicated that *Jeseubsungi-tang* could be effective in relieving central dizziness and headache caused by lateral medullary infarction.

**Key words:** lateral medullary infarction, Wallenberg syndrome, central dizziness, *Jeseubsungi-tang*

## 1. 서 론

중추성 현훈(Central Dizziness)은 주로 뇌간이나 소뇌에 뇌졸중, 일과성 뇌허혈, 뇌종양, 탈수초성 질환 등의 장애가 있을 때 발생하며 현훈은 대체적으로 경하고, 귀와 관련된 증상은 나타나지 않는다. 이로 인한 증상은 초기에 위험할 수 있으며 수술이나 집중치료가 필요한 경우가 있고, 증상의

호전이 쉽지 않고 치료기간이 긴 경향이 있다<sup>1,12</sup>. 연수 경색은 척추동맥의 대혈관질환에 의한 죽상혈전이나 심장성 기전에 의해 발생하며 외측에서 발생하는 것이 흔하고<sup>2</sup> 외측 연수경색을 Wallenberg 증후군이라고도 부른다. 외측 연수경색이 발생했을 때 가장 흔한 증상은 감각의 변화이나 이 밖에 현훈, 보행실조, 삼킴곤란, 쇠 목소리, 딸꾹질 등이 있으며<sup>3</sup> 보고에 따르면 환자의 25%가 어지럼을 포함한 현훈, 보행실조를 첫 증상으로 경험하고, 전체 환자의 92%가 어지럼을 호소하였으며, 현훈은 57%, 안진은 56%<sup>13</sup> 호소하는 것으로 나타났다.

본 증례에서는 외측 연수 경색 발병 이후 지속

· 투고일: 2019.08.30, 심사일: 2019.11.04, 게재확정일: 2019.11.04  
· 교신저자: 최동준 경기도 고양시 일산동구 식사동 814  
동국대학교 일산한방병원 한방내과  
TEL: 031-961-9044 FAX: 031-961-9049  
E-mail: juni@dumc.or.kr

되는 중추성 현훈 치료를 위해 입원한 환자에 대해 한방치료 이후 일상생활 가능한 정도의 현훈 및 제반 증상 호전을 보여 증례를 보고하는 바이다.

## II. 증례

### 1. 연구대상 및 방법

본 증례보고는 2017년 6월 ○○한방병원에 입원한 환자 1례를 대상으로 수행하였다. 본 연구는 ○○한방병원 기관생명윤리위원회(IRB)에서 심의면제(DUIOH 2019-08-007) 승인을 받았다.

2. 성별/나이 : 남성/만 40세
3. 키/몸무게 : 179.7 cm/103.7 kg
4. 주증상 : 현훈, 두통, 우측 반신 감각저하, 좌측 안면 감각저하
5. 발병일: 2017년 4월 28일
6. 과거력(진단 년도) : Hypertension(2006), Diabetes Mellitus(2010), Gout(2010), Gastroesophageal Reflux Disease(2010), Fatty liver disease(2008)

### 7. 사회적력

- 1) 흡연 : 20갑년
- 2) 음주 : 주 3~4회, 2병

### 8. 가족력 : 아버지-담도암

### 9. 망문문절

- 1) 수면 : 평균 5시간 수면, 천면
- 2) 식사 : 1일 3회 상식 1공기
- 3) 소화 : 보통
- 4) 대변 : 2~3일 1회 경변
- 5) 소변 : 주간 3~4회, 야간 1회
- 6) 한출 : 별무
- 7) 설진 : 淡紅舌 白厚苔
- 8) 맥진 : 脈緩

### 10. 현병력

11년 전부터 고혈압으로 약물 치료 중이던 환자가 2017년 4월 28일 기상 후 오심, 좌측두부 통증, 현훈으로 응급실 통해 본원 신경과로 입원하였고 응급실에서 시행한 뇌 자기공명영상,

뇌 컴퓨터 단층 촬영 상 이상 소견 없었으나 다음날 시행한 뇌 자기공명영상 상 좌측 외측 연수 경색이 발견되어 보존적 치료 시행하였다. 좌측 안진 관찰, 어지러움 호소로 비디오안진검사(Videonystagmography), 전정기능검사(Vestibular Function test)를 시행하였고 중추성으로 인한 증상으로 진단 받았다. 2017년 5월 29일 본원 한방내과로 입원하였다.

### 11. 주요검사소견

#### 1) 뇌 자기공명영상

- (1) Brain Diffusion-Weighted Magnetic Resonance Imaging(DW-MRI)(2017년 5월 1일)  
Newly developed focal diffusion high signal lesion with low ADC value in left medulla T2/FLAIR high signal change. Acute infarction.
- (2) Brain Diffusion-Weighted Magnetic Resonance Angiography(DW-MRA)(2017년 5월 1일)  
Dolichoectatic change of both distal VAs and basilar artery with partial loss of normal vascular signal void on T2WI, associated with mild indentation of the brainstem, stenosis of right distal V4, irregularity at left V4.

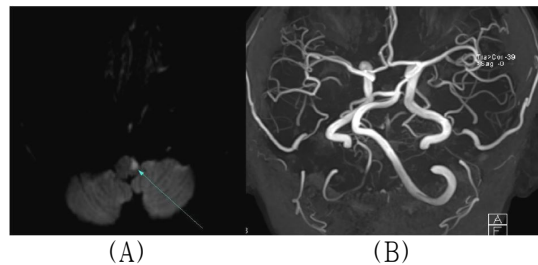


Fig. 1. Patient's brain images (2017-05-01).

(A) Brain DW-MRI : left medulla T2/FLAIR high signal change

(B) Brain DW-MRA : stenosis of right distal V4, irregularity at left V4.

- 2) 혈액검사 : 입원 중 시행한 혈액검사 상 2017년 5월 31일 AST/ALT 31/27(참고치 AST 0~37

IU/L, ALT 0~41 IU/L), 6월 13일 AST/ALT 40/32, 7월 4일 AST/ALT 59/120로 소견 보였으며 이 외 다른 항목은 정상 수치 범위였다.

3) 신경학적 검사

- (1) Mental : alert
- (2) Pupil reflex : o=o 4->2/4->2 mm, isocoric, prompt.
- (3) Eye of movement : intact/intact
- (4) Visual field : intact/intact
- (5) Nystagmus/Diplopia : -/-
- (6) Tandem test : 좌측으로 기울어짐

12. 치료내용

1) 입원기간 : 2017년 5월 29일~7월 4일(37일간)

2) 침구치료

(1) 침치료 : 동방침구제작소의 0.25×30 mm 규격의 일회용 stainless steel 호침을 사용하여 GV20(百會), CV24(承漿), GV26(水溝), 양측 GB20(風池), LR3(太衝), LI4(合谷), 우측 ST36(足三里), SP9(陰陵泉), ST40(豐隆), TE5(外關), LI10(曲池), 좌측 Ex-HN5(太陽), SI18(顛膠), ST4(地倉), ST6(頰車), SI3(後谿), SI19(聽宮)에 침치료를 시행하였다. 전기침자극술을 2 Hz 저주파 모드로 우측 太衝-足三里, 합谷-曲池, 좌측 地倉-頰車에 시행하였다. 하루 2회 자침하였고 15분간 유침하였다.

(2) 뜸치료 : 행림서원의 태극뜸을 사용하여 우측 LR3(太衝), GB34(陽陵泉), ST41(解谿), LI4(合谷), LI10(曲池), TE5(外關), SP9(陰陵泉)에 각 3장 1일 1회 주 6일 시행하였다.

3) 부항치료 : 경향부 양측 방광경선으로 삼관법 1일 1회 주 6일 시행하였다.

4) 한약치료 : 탕약으로 2017년 5월 29일부터 6월 1일까지 제습순기탕을(Table 1), 6월 2일부터 6월 6일까지 제습순기탕-2를(Table 2), 6월 7일부터 6월 11일까지 제습순기탕-3을(Table 3), 6월 12일부터 7월 4일까지 제습순기탕-4를(Table

4) 2첩을 110 cc씩 3회에 나누어 식사 2시간 후 복용하게 하였다. 6월 19일부터 7월 4일까지 본원에서 제조한 공진단(Table 5) 1환을 아침 공복 전 복용하게 하였다.

Table 1. Compotents and 1 Day Dose of *Jeseubsungi-tang*

Herbal name	Botanical name	Relative amount (g)
蒼朮	<i>Atractylodes rhizome</i>	16
香附子	<i>Cyperus rotundus</i>	16
橘皮	<i>Citri reticulatae pericarpium</i>	12
半夏	<i>Pinelliae rhizoma</i>	12
枳殼	<i>Citrus aurantium L</i>	8
烏藥	<i>Lindera strichnifolia</i>	8
桔梗	<i>Platycodon grandiflorum</i>	8
防風	<i>Ledebouriella seseloides</i>	8
白芷	<i>Angelica dahurica</i>	5.6
木香	<i>Aucklandiae Radix</i>	5.6
甘草	<i>Glycyrrhizae Radix et Rhizoma</i>	4
赤茯苓	<i>Poria cocos</i>	12
荊芥	<i>Schizonepeta tenuifolia</i>	6
天麻	<i>Gastrodia elata</i>	8
薄荷	<i>Mentha arvensis</i>	4
枳實	<i>Poncirus trifoliata</i>	8
砂仁	<i>Amomi Fructus</i>	8
Total		157.2

Table 2. Compotents and 1 Day Dose of *Jeseubsungi-tang-2*

Herbal name	Botanical name	Relative amount (g)
<i>Jeseubsungi-tang</i>		157.2
加) 大黃	<i>Rheum rhabarbarum L</i>	6
Total		163.2

Table 3. Compotents and 1 Day Dose of *Jeseubsungi-tang-3*

Herbal name	Botanical name	Relative amount (g)
	<i>Jeseubsungi-tang-2</i>	163.2
增) 天麻	<i>Gastrodia elata Blume</i>	8→12
增) 薄荷	<i>Mentha arvensis var. piperascens MALINV</i>	4→12
Total		175.2

Table 4. Compotents and 1 Day Dose of *Jeseubsungi-tang-4*

Herbal name	Botanical name	Relative amount (g)
	<i>Jeseubsungi-tang-3</i>	175.2
加) 酸棗仁	<i>Zizyphus jujuba Mill</i>	12
Total		187.2

Table 5. Compotents and 1 Day Dose of *Gongjin-dan*

Herbal name	Botanical name	Relative amount (g/1 pill)
麝香	<i>Moschus</i>	0.052
鹿茸	<i>Cervus elaphus sibericus</i>	0.417
當歸身	<i>Angelicae Gigantis Radix</i>	0.417
山茱萸	<i>Cornus officinalis</i>	0.417
金箔	<i>Gold</i>	1 sheet
Total		1.303

5) 복용약물

- (1) 입원시 Aspirin 300 mg(아스피린정), Atorvastatin 40 mg(리피토정), Febuxostat 40 mg(페브릭정), Colchicine 0.6 mg(콜킨정), Amlodipine 10 mg(노바스크정), Telmisartan 80 mg(미카르디스정), Bisoprolol 5 mg(콩크르정) 1일 1회, Clonazepam 40 mg(리보트릴정), Esomeprazol 20 mg(넥시움정), Pseudoephedrine 60 mg

(슈다페드정) 1일 2회, Acetaminophen 1300 mg(타이레놀 이알서방정), Magnesium Oxide 300 mg(마그오캡슐), Milk thistle 140 mg(레가론캡슐), Biphenyl Dimethyl Dicarboxylate, Garlic oil(펜넬캡슐) 1일 3회 복용하였다.

- (2) 2017년 6월 12일부터 Milk thistle 140 mg(레가론캡슐), Biphenyl Dimethyl Dicarboxylate, Garlic oil(펜넬캡슐), Magnesium Oxide 300 mg(마그오캡슐), esomeprazol 20 mg(넥시움정), Pseudoephedrine 60 mg(슈다페드정) 복용 중단하였고 Indapamide 1.5 mg(후루텍스서방정) 1.5 mg 1일 1회 복용 시작하였다.
- (3) 2017년 6월 29일부터 Acetaminophen 1300 mg(타이레놀 이알서방정) 복용 중단하였다.

6) 재활치료 : 본원 재활의학과 협의 진료하여 재활치료 시행하였으며 주 5회 운동치료, 자전거, 주 4회 보행치료 시행하였다.

13. 평가

환자의 치료 평가도구로는 Numeric Rating Scale (NRS, 숫자평가척도)를 사용하였다. 초진 당시부터 매일 환자의 진술에 따라 현훈, 두통 항목의 NRS를 기록하였다.

14. 치료경과

- 1) 2017년 5월 29일 : 두통 NRS 5, 현훈 NRS 8로 신체가 좌측으로 기울는 듯한 느낌이 들고 보행 시나 먼 곳을 응시할 때 심화되었다. Pinprick, temperature 감각에서 우측 반신 감각저하가 좌측 대비 7점, 좌측 안면부 감각저하가 우측 대비 8점이었다.
- 2) 2017년 5월 30일 : 두통 소실되었다.
- 3) 2017년 5월 31일 : 저녁 식사 후 1시간 가량 NRS 6 정도의 좌측 두중감 발생 후 소실되었다.
- 4) 2017년 6월 2일 : 3일에 한번 미경변 배변하여 제습순기탕가감방에 대항 3 g 추가하였고 이후 1일 1회 보통변 배변하였다.
- 5) 2017년 6월 7일 : 현훈 완화 위해 제습순기탕

가감방-2에 천마 4~6 g, 박하 2~6 g으로 증량하였다.

- 6) 2017년 6월 8일 : 좌측두부 자통, 두중감 NRS 3 일중 간헐적 발생하였다.
- 7) 2017년 6월 12일 : 천면 양상 지속되어 산조인 6 g 추가하였다.
- 8) 2017년 6월 13일 : 두통이 소실되었다.
- 9) 2017년 6월 15일 : 입원일 대비 현훈 증상 완화되었으나 컨디션에 따라 증상 달라지며 NRS 상 크게 차이 없다고 하였다.
- 10) 2017년 6월 19일 : 현훈 및 기력 회복 위해

공진단 1환 추가하였다.

- 11) 2017년 6월 23일 : 현훈 NRS 6으로 완화되었으며 안정시에는 증상 별무하다고 하였다.
- 12) 2017년 6월 26일 : 6월 13일 두통 소실 뒤 재발 없어 Tylenol 복용 중단하였다.
- 13) 2017년 6월 27일 : 현훈 NRS 5로 완화되었다.
- 14) 2017년 7월 4일 : 현훈 NRS 4로 완화, 우측 반신 감각저하 좌측 대비 9점, 좌측 안면부 우측 대비 9점으로 입원시 대비 호전되어 자가로 퇴원하였다.

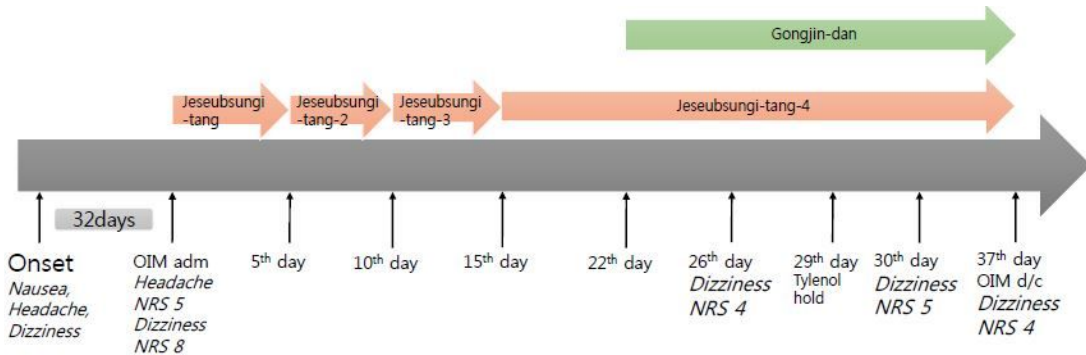


Fig. 2. Timeline and duration of different treatments for patient.

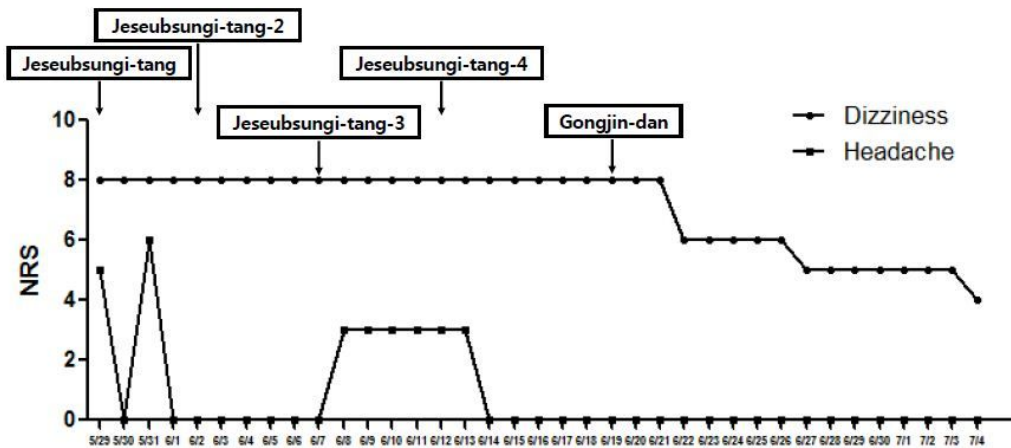


Fig. 3. Change of the medication during hospitalization and progress of the change of dizziness, headache, improved each symptoms during admission period.

### III. 고찰 및 결론

연수 외측은 후방순환계의 뒤아래소뇌동맥의 분지에 혈류를 공급 받는 뇌간의 최하단 구조이고 경색, 출혈, 종양, 염증 등의 여러 원인으로 손상되면 다양한 증상이 나타난다. 외측 연수경색 발생시 현훈, 운동실조, 안면 및 반신 감각이상, 연하곤란, 쉼 목소리, 딸꾹질 그리고 호너 증후군이 복합적으로 보이는 Wallenberg 증후군이 나타나게 된다<sup>4,5,11</sup>. 또한 두통, 특히 상부 뒷목에 국한된 일측성 두통이 흔히 관찰되는데 특히 경부의 추골동맥 해리에 의해 발생한 경우에 흔하다<sup>6</sup>.

한의학에서 연수경색으로 인해 나타나는 Wallenberg 증후군에 대한 정확한 인식과 이에 해당하는 용어는 없지만 각각의 증상들은 手足癱瘓, 痺症, 麻木, 不仁, 眩暈 등을 호소하는 질환인 '中風', '眩暈'의 범주에 속하는 것으로 볼 수 있다<sup>5</sup>. 眩은 目眩과 眼花의 의미로 눈앞이 깜깜하고 사물이 모호하게 보이는 것을 말하고, 暈은 頭暈과 頭旋의 뜻으로 자기 자신이나 주위 사물이 빙빙 도는 것 같아 서있을 수 없는 것을 말하는 것으로 보통 目眩과 頭暈이 동반되어 나타나므로 眩暈이라고 하였다. 眩暈은 임상적으로 어지럼, 현기증, 불균형, 실신으로 나타나며 서양의학에서는 소뇌경색 이외에도 양성 돌발성체위성현훈증, 전정신경염, 메니에르증후군 등의 말초성 질환, 기립저혈압 등의 전신질환, 공황장애, 불안장애 등의 심인성 질환에서 나타난다. 眩暈은 虛症으로 氣血兩虛, 腎精不足, 實症으로는 肝陽上亢, 濕痰中阻로 변증할 수 있다<sup>7</sup>.

본 증례의 환자는 기상 후 오심, 좌측 두부 통증, 현훈으로 응급실 내원하였고 증상 발생 다음날 시행한 뇌 자기공명영상 상 좌측 외측 연수 경색이 발견되어 본원 양방 신경과 및 재활의학과에서 보존적 치료, 재활치료 후 본과에 내원하여 입원치료 하였다. 두통, 현훈과 좌측으로 기우는 듯한 증상을 호소하였고 현훈은 NRS 8로 보행시나 먼 곳

을 응시할 때 심화되었다. 발병일 후에 안진, 복시가 있었으나 본원 한방내과 내원시에는 소실되었으며 신경학적 검진 상 tandem gait test에서 좌측으로 기울어지는 증상 외에는 특별한 소견은 보이지 않았다.

제습순기탕은 청강의감에 나오는 처방으로 肥胖多濕之人으로 手指鈍麻, 精神歇昏, 言語難澁, 頭痛, 眩暈 等症에 쓰인다. 肥胖皮白之人의 順氣劑로서 烏藥順氣散의 變方으로 肥胖人之 高血壓, 低血壓를 막론하고 쓸 수 있다<sup>7</sup>. 蒼朮 8 g, 香附子 8 g, 橘皮 6 g, 半夏 6 g, 枳殼 4 g, 烏藥 4 g, 桔梗 4 g, 防風 4 g, 白芷 2.8 g, 木香 2.8 g, 甘草 2 g, 赤茯苓 6 g으로 구성된 처방이며 현훈이 심할 때는 荊芥, 天麻, 薄荷를 가감하라고 하였다<sup>8</sup>. 제습순기탕의 연구로는 생쥐의 고지혈증에 유효한 연구동물모델 중 AST, ALT의 감소 효과에 대한 연구가 보고되어 있다<sup>9</sup>.

본 환자는 脈緩, 淡紅舌 白厚苔, 2~3일에 1회 경변 배변하고 179.7 cm, 103.7 kg의 비대한 체격으로 평균 주 3~4회 소주, 맥주 2병 음주력 있는 환자로 濕熱로 진단하여 제습순기탕을 투여하였고 현훈의 호전을 위해 荊芥 3 g, 天麻 4 g, 薄荷 2 g를 추가하였으며 소도제인 枳實 4 g, 砂仁 4 g을 추가하였다. 환자에게 투약된 공진단은 鹿茸, 當歸, 山茱萸, 麝香을 기본약물로 하는 처방으로 본원에서 제조된 약물이다. 최근 공진단에 대한 실험 논문 중 중추 신경계 관한 연구는 중추신경계 손상 회복, 신경 보호, 진정, 기억력 증진, 항우울, 항불안 등의 효능이 있다고 보고되고 있어<sup>10</sup>, 이에 따라 입원 22일부터 현훈 및 기력 회복 위해 공진단 1환 아침 공복에 투여하였다. 침구치료는 좌측 안면부, 우측 반신 감각저하 및 현훈, 두통과 같은 제반 증상 완화 위해 시행하였으며 GV20(百會), CV24(承漿), GV26(水溝), 양측 GB20(風池), LR3(太衝), LI4(合谷), 우측 ST36(足三里), SP9(陰陵泉), ST40(豐隆), TE5(外關), LI10(曲池), 좌측 Ex-HN5(太陽), SI18(顛膠), ST4(地倉), ST6(頰車), SI3(後谿), SI19(聽宮)에 자침하고 2 Hz 저주파 우측 태

衝-足三里, 습곡-曲池, 좌측 地倉-頰車에 전기침자극술 시행하였다. 뜸치료로 우측 LR3(太衝), GB34(陽陵泉), ST41(解谿), LI4(合谷), LI10(曲池), TE5(外關), SP9(陰陵泉) 3장씩 뜸치료 시행하였다. 침구치료로 사용한 혈자리는 중풍칠처혈 위주의 상하지 혈자리를 선택하였다. 입원 26일째부터 현훈 증상 안정시에 소실되고 활동시에는 NRS 8점에서 6점으로 호전 있었으며 퇴원할 때는 NRS 4점으로 완화되었다. 입원 기간 중 특별한 이상반응은 확인되지 않았다.

본 환자는 발병 이전 고혈압으로 Amlodipine 10 mg, Telmisartan 80 mg, Bisoprolol 5 mg, Indapamide 1.5 mg 복용하였고 발병 이후 약물 투여 중단하였다. 이후 혈압 조절 위해 약물 조절하여 본과 입원시에 Amlodipine 10 mg, Telmisartan 80 mg, Bisoprolol 5 mg 1일 1회 복용하고 있었다. 본과 입원 후 일중 3차례 혈압 측정하였고 130~140/90~100대 측정되어 6월 12일부터 Indapamide 1.5 mg 추가하여 복용하였고 혈압 130~140/90대로 측정되며 이완기 혈압이 소폭 감소하였다. 환자의 증상은 혈압의 증가나 감소와 관련 없이 일중 비슷한 정도로 유지되어 혈압 강하제 투여와 증상의 연관성을 찾기는 어려웠다.

본 증례는 외측 연수 경색으로 인한 Wallenberg syndrome 환자의 한방치료 후 현훈 증상의 호전 및 대변과 같은 계통문진에서의 호전이 있음을 보고하였으나 Dizziness Handicap Inventory(DHI), Vertigo scale과 같은 지표 활용을 하지 못하였고 자연경과에 의한 호전일 수도 있는 점, 한방 복합치료로 이루어져 단일 치료에 대한 평가를 할 수 없는 점이 본 증례의 한계점으로 남아있으나 환자의 주관적인 증상 호전을 보이며 이후에 일상생활 가능한 정도로 호전되어 퇴원한 바 있어 한방치료가 유의미한 효과가 있었다고 볼 수 있다.

이번 연구는 외측 연수 경색으로 인한 현훈 환자의 한방치험에 대한 기존의 보고가 많이 없고 저자가 외측 연수 경색으로 인한 현훈 환자에 대

한 한의학적 치료를 실시하여 임상 증상의 호전을 보였음에 보고하고자 하였다. 추후 많은 임상적 보고 및 연구가 이루어진다면 임상적 활용에 도움이 될 것으로 사료된다.

## 참고문헌

1. Sun SH, Lee JE, Han DY, Lee SW, Lee SL, Ko SG. The Two Case Reports of Taeumin with Central Dizziness and Cerebellar Ataxia. *The Journal of Korean Oriental Internal Medicine* 2004;25(2):335-43.
2. Caplan LR, Pessin MS, Scott RM, Yarnell P. Poor outcome after lateral medullary infarcts. *Neurology* 1986;36(11):1510-3.
3. 대한신경과학회. 신경학. Seoul: 범문에듀케이션; 2017, p. 661.
4. Kang CH, Kim HJ, Kang JH, Kang SY, Lee JS, Song SK. Isolated Axial Lateropulsion in Lateral Medullary Infarction. *Journal of the Korean Neurological Association* 2014;32(4):314-6.
5. Ryu HC, Seo CH, Choi CW, Lee YS, Kim JS, Kim HC, et al. Three Clinical Reports of Medullary infarction. *The Journal of Korean Oriental Internal Medicine* 2005;26(1):252-64.
6. Park SK, Chang JH, Park HH, Kim MC. Effect of Oriental Medical Treatment on Wallenberg's Syndrome Caused by Lateral Medullary Infarction: 2 Cases Clinical Report. *Journal of Oriental Rehabilitation Medicine* 2006;16(2):181-91.
7. Association of Korean Medicine Professors for Cardiovascular and Neurological Medicine. Cardiovascular and Neurological Medicine in Korean Medicine. Seoul: Woori Medicine publication; 2018, p. 225-29.
8. 김영훈, 이종형. 청강의감. Seoul: 정보사; 1984, p. 216-9.
9. Kim JH, Jo HK, Yoo HR, Seol IC, Kim YS. The

- Effect of Jeseubsungi-tang on Dietary Hyperlipidemia-induced Mice. *The Journal of Korean Oriental Internal Medicine* 2006;27(1):16-26.
10. Lee JH, Jo DC, Kim CG, Moon SJ, Park TY, Ko YS, et al. A Literature Review of Effectiveness on the Gongjin-dan (Gongchen-dan). *Journal of Oriental Rehabilitation Medicine* 2013;23(3):69-78.
  11. Nam KW, Pyun JM, Kwon HM. Sudden unexpected death after lateral medullary infarction. *Journal of the Korean Neurological Association* 2016;34(4):357-9.
  12. Kim BK. Neurological Aspect of Vertigo. *Research in Vestibular Science* 2008;1(2):128-33.
  13. Kim SH, Kim JS. Central Vertigo Mimicking Acute Peripheral Vestibula Disorder. *Journal of Neurocritical Care* 2008;1(2):128-33.