

통합적인 한방치료로 호전된 삼차신경통을 동반한 말초성 안면마비 환자 1례 보고

김수연¹, 김석우¹, 진소리¹, 김동우¹, 강경래¹, 하도형², 김은송², 김수연³, 오승주³, 김은정⁴

¹분당자생한방병원 한방내과, ²분당자생한방병원 침구과
³분당자생한방병원 한방재활과, ⁴광주자생한방병원 한방내과

A Case Report of a Patient with Facial Paralysis and Accompanying Trigeminal Neuralgia Improved by Integrative Korean Medicine Treatment

Soo-yeon Kim¹, Seok-woo Kim¹, So-ri Jin¹, Dong-woo Kim¹, Kyung-rae Kang¹,
Do-hyung Ha², Eun-song Kim², Soo-yeon Kim³, Seung-ju Oh³, Eun-jung Kim⁴

¹Dept. of Korean Internal Medicine, Bundang Ja-Seng Hospital of Korean Medicine
²Dept. of Acupuncture and Moxibustion, Bundang Ja-Seng Hospital of Korean Medicine
³Dept. of Korean Rehabilitation Medicine, Bundang Ja-Seng Hospital of Korean Medicine
⁴Dept. of Korean Internal Medicine, Gwangju Ja-Seng Hospital of Korean Medicine

ABSTRACT

Objective: This study reports the efficacy of using integrative Korean medicine treatments for a patient with facial paralysis and accompanying trigeminal neuralgia.

Methods: A 45-year-old male patient with left side facial palsy and facial pain due to Bell's palsy with trigeminal neuralgia was treated with herbal medicine, acupuncture, pharmacopuncture, and cupping for 18 days. The treatment effect was evaluated by measuring the scores for the numerical rating scale (NRS) of facial pain, the House-Brackmann scale, and the Yanagihara scale.

Results: After the hospital treatment, the patient's facial pain NRS score was decreased, and the House-Brackmann scale and Yanagihara scale scores improved after the administration of the Korean medicine treatments.

Conclusions: The integrative Korean medicine treatments appeared to be effective in treating facial nerve palsy and associated trigeminal neuralgia.

Key words: facial nerve palsy, trigeminal neuralgia, Korean medicine treatment, case report

1. 서론

안면신경마비는 뇌신경 질환 중에서 흔히 볼 수

있는 질환으로 얼굴근육의 마비로 인하여 안면부의 편측 표정근육과 안검 및 혀의 편측 운동장애 및 지각장애를 수반한다¹. 발병 부위에 따라 크게 중추성 마비와 말초성 마비로 분류하며, 벨마비(Bell's palsy)는 말초성 안면신경마비 중 85% 이상을 차지한다^{2,3}.

한의학에서는 안면마비에 관하여 《靈樞·經筋篇》에 “足之陽明手之太陽 筋急即口目爲僻 皆急不

· 투고일: 2019.08.15, 심사일: 2019.10.29, 게재확정일: 2019.10.31
· 교신저자: 김수연 경기 성남시 분당구 황새울로319번길 13
분당자생한방병원 5층 외과
TEL: 031-697-1830 FAX: 031-789-0739
E-mail: soobonge@hanmail.net

能卒視 治皆如右方也”라고 기재된⁴ 이래로 역대 여러 한의학 문헌에서 口眼喎斜로 언급되어 왔다. 口眼喎斜는 正氣가 부족하여 經脈이 空虛한 상태에서 風寒邪氣가 침입하여 經絡이 瘀滯되고 氣血이 痺阻되어 經筋이 失養되어 肌肉이 縱緩不收하게 됨으로써 발병하며⁴, 사려과다, 과로, 한랭노출, 원인불명 등의 요인과도 연관되어 祛風通絡, 養血熄風, 行氣活血 등의 치법이 사용된다¹.

일반적으로 한의학에서 구안와사의 치료는 침구요법, 약물요법, 물리요법, 뜸요법, 전침요법, Laser 침요법, 약침요법 등의 방법이 주로 활용되고 있으며⁵, 최근에는 매선요법, 정안침, 미소안면침 등의 활용에 대한 연구가 보고되었다⁶.

최근의 연구에 의하면 특발성 안면신경마비로 인해 내원하는 환자는 갈수록 증가하고 있는 추세로, 일생 동안 60명 중 1명 정도에서 발생한다고 알려져 있다⁷. 안면신경마비는 외모 변화를 유발하여 환자들에게 사회적, 기능적 스트레스를 주며 후유증이 장기간 지속될 경우 환자에게 더 큰 고통을 주므로 초기에 적절한 치료가 진행되어야 한다.

한편 삼차신경통은 제 5뇌신경인 삼차신경이 분포하는 안면부에 반복적인 통증을 유발하는 질환으로 접촉이나 가벼운 움직임에도 통증이 심화된다¹. 안면신경마비와 임상 양태는 다르지만 모두 안면 부위에 증상을 유발하므로 동반될 경우 환자의 불편감이 심화된다.

이에 저자는 삼차신경통을 동반한 안면마비 환자에게 한약치료 및 침치료와 신바로약침 치료, 부항치료 등 통합적인 한방치료를 시행하여 증상 양상에 호전을 보인 치험례가 있어 보고하고자 한다.

II. 증 례

1. 환자명 : 김○필(M, 45세)
2. 입원기간 : 2018년 10월 30일-2018년 11월 16일 (18일간)

3. 주소증 : 左側 顔面部 痲痺感, 左顔面痛(좌측 관골부, 상악부, 하악부 전체적으로 불타는 듯한 통증 1일 10회 반복, 1분~1분 30초간 지속), 左側頭痛(좌측 태양혈 부위 통증), 左眼充血

4. O/S : 2018년 10월 17일 과로한 후 發

5. 현병력

건장한 체격(175 cm, 88 kg)의 남자 환자로 평소 별무대병 중, 2018년 10월 17일 과로한 후 발생한 좌측 안면부 마비감 및 안면부의 삼차신경통을 주소로 2018년 10월 중순 local 병원에서 근전도검사 및 Brain MRI와 Brain CT상 별무소견 및 삼차신경통 진단받으신 후 po-med 치료하셨으나 증상 지속되어 2018년 10월 말 local 한의원에서 침치료 및 한약치료하였으나 증상 지속되어, 2018년 10월 30일 본원 한방내과 외래 통해 내원하였으며 집중치료 위해 입원치료함.

6. 과거력/가족력 : 없음.

7. 사회적력 : 자영업자

8. 진단명 : 口眼喎斜, 面痛, facial nerve palsy, trigeminal neuralgia

상기 환자 1명을 대상으로 치료 종료 후, 자생한 방병원 임상연구심의위원회(Institutional Review Board, IRB)를 통해 심사면제(IRB File No. JASENG 2019-07-017)를 획득한 뒤 후향적 증례보고를 작성하였다.

9. 평가방법

1) House-Brackmann scale(Table 1) : House-Brackmann scale(이하 HB scale)은 1983년 처음 소개된 이후 현재까지도 안면신경의 기능을 평가하는 표준 방법으로 사용되고 있다. HB scale은 안면신경기능의 정도를 grade를 I부터 VI까지로 구분하여 평가함으로써 안면운동기능 및 후유증 전반의 평가를 제공하며, 평가방법이 간단하여 쉽고 빠르게 평가할 수 있다⁸.

통합적인 한방치료로 호전된 삼차신경통을 동반한 말초성 안면마비 환자 1례 보고

Table 1. House Brackmann Grading System

Grade	Description	Characteristics
I	Normal	Normal facial function in all areas
II	Mild dysfunction	Gross : slight weakness noticeable on close inspection: may have very slight synkinesis At rest : normal symmetry and tone Motion Forehead : moderate to good function Eye : complete closure with minimum effort Mouth : slight asymmetry
III	Moderate dysfunction	Gross : obvious but not disfiguring difference between two sides: noticeable but not severe synkinesis, contracture, and/or hemifacial spasm At rest : normal symmetry and tone Motion Forehead : slight to moderate movement Eye : complete closure with effort Mouth : slightly weak with maximum effort
IV	Moderately severe dysfunction	Gross : obvious weakness and/or disfiguring asymmetry At rest : normal symmetry and tone Motion Forehead : none Eye : incomplete closure Mouth : asymmetric with maximum effort
V	Severe dysfunction	Gross : only barely perceptible motion At rest : asymmetry Motion Forehead : none Eye : incomplete closure Mouth : slight movement
VI	Total paralysis	No movement

2) Yanagihara scale (Table 2) : 1976년에 발표된 평가자가 수행하는 regional scale로, 안면 기능의 10가지 동작을 0부터 4까지 혹은 0부터 2까지 동일하게 등급화한 평가법이다^{8,9}. 안면을 부위 별로 나누어 각각의 마비정도를 평가한 뒤 총점을 계산하여 평가하는 방법으로 전체적인 마비정도를 연속적인 수로 세분할 수 있어 다양한 마비를 나타낼 수 있고, 초기 검사 시 HB scale에 비하여 초기예후 판정에 좀 더 유리하다는 장점이 있다⁹.

Table 2. Yanagihara's Unweighted Grading System

	Scale of five rating
At rest	0 1 2 3 4
Wrinkle forehead	0 1 2 3 4
Blink	0 1 2 3 4
Closure of eye lightly	0 1 2 3 4
Closure of eye tightly	0 1 2 3 4
Closure of eye on involved side only	0 1 2 3 4
Wrinkle nose	0 1 2 3 4
Whistle	0 1 2 3 4
Grine	0 1 2 3 4
Depress lower lip	0 1 2 3 4

- 3) NRS(Numerical Rating Scale) : 환자가 느끼는 안면통과 관련하여 주관적 통증을 객관화하기 위해 NRS를 사용하였다. 통증이 없음을 0, 극심한 통증을 10으로 하여 환자가 0부터 10까지의 숫자가 표시된 설문지에서 자신의 통증에 해당하는 숫자를 선택하도록 하였다. 본 증례의 NRS는 시술자가 매일 오전 1회씩 환자에게 문진하여 측정하였다.
- 4) 통증 발생 빈도 : 하루 중 통증이 갑작스럽게 발작하는 총 횟수와, 한 번 발작 시 지속되는 시간을 측정하여 삼차신경통 증상의 호전도를 평가하였다.
10. 처 치
- 1) 한약치료 : 2018년 10월 30일부터 2018년 11월 16일까지 전체 치료기간동안 증상 변화에 따라 아래와 같이 당약 및 환약을 처방하였다. 모든 처방은 전탕 후 탕약 2첩 분량 당 3 Pack 으로 균등하게 나누어 조제되었으며, 한의사에 의해 처방되었다(Table 3).
- (1) 청파전신방(2018년 10월 30일-2018년 11월 02일)
- (2) 육공바로환(2018년 10월 30일-2018년 11월 16일)
- (3) 관절고(2018년 10월 03일-2018년 11월 16일)
- (4) 이기거풍산(2018년 11월 02일-2018년 11월 16일)
: 입원기간 중 15일간 사용하였으며, 처방은 《東醫寶鑑》에 기재된 처방 구성을 따랐다.
- 2) 침 치료 : 침은 0.25×30 mm 일회용 Stainless 호침(동방침구사, 한국)을 사용하였으며 유침 시간은 15분으로 1일 2회 시술하였다. 取穴은 患側の 風池(GB20), 四白(ST2), 地倉(ST4), 頰車(ST6) 등의 穴과 健側の 合谷(LI4)穴을 위주로 자침하였다. 자침 시, 저주파자극기(제조사 : 스트라텍, 제품명 : STN-111, 출력전압 : 75 Vp-p, 출력전류 : 7.6 mA, 주파수 : 16 Hz, 파형 : constant) 이용하여 전기자극을 병행하였다.

Table 3. The Composition of *Ligigeopoong-san*

Herbal name	Scientific name	Amount (g)
獨活	<i>Root of Angelica pubescens</i>	2.4
羌活	<i>Root of Osteum koreanum</i>	2.4
青皮	<i>Citrii Unshius Pericarpium Viride</i>	2.4
陳皮	<i>Citri Unshii Pericarpium</i>	2.4
枳殼	<i>Aurantii Fructus</i>	2.4
桔梗	<i>Platycodon grandiflorum</i>	2.4
半夏(薑)	<i>Pinelliae Tuber</i>	2.4
南星	<i>Arisaematis Rhizoma</i>	2.4
烏藥	<i>Linderae Radix</i>	2.4
天麻	<i>Tuber of Gastrodiae Rhizoma</i>	2.4
川芎	<i>Cnidium officinale</i>	2.4
白芷	<i>Angelicae dahuricae Radix</i>	2.4
荊芥	<i>Stalk of Schizonepeta tenuifolia</i>	2.4
防風	<i>Root or tuber of Saposhnikovia divaricata</i>	2.4
白芍藥	<i>Paeoniae Radix Alba</i>	2.4
甘草	<i>Glycyrrhizae Radix et Rhizoma</i>	2.4
生薑	<i>Zingiberis Rhizoma Crudus</i>	2.0
Total amount		40.4

- 3) 신바로약침 치료 : 약침은 자생한방병원 고유 약침인 신바로약침을 사용했다. 이 약침액을 안면마비에 사용빈도가 높은 翳風(TE17)을 비롯하여 陽白(GB14), 地倉(ST4), 頰車(ST6)의 患側 혈위에 주입하였다. 일회용 주사기(신창메디컬 1 mL, 29 G×1/2 syringe)를 이용하여 각 포인트당 0.2~0.3 mL씩 총 1 mL를 주입하였다. 입원 기간동안 1일 1~2회 약침 치료를 시행하였다.
- 4) 부항치료 : 동방침구제작소에서 제작된 멸균 일회용 부항컵 1호와 3호를 사용하여 양측 風池(GB20)穴에 刺絡罐法을 3~5분 시술하였다.
11. 치료경과
- 1) 입원 당일(2018년 10월 30일) : 눈을 살짝 감으면 전부 감기지 않고 좌측 눈이 1.5 mm 정도 떠져 있음. 힘주어 꺾 감아도 0.7 mm 가량 떠져 있음. 가만히 있어도 눈물이 흐른다고 표현

함. 좌측 입술 움직임 둔화로 인해 양치할 때 물이 새고, 음식물 저작시 치아에 음식물이 남아있는 불편감 호소. 좌측 이마에 주름 지어지지 않음. 좌측 안면부 삼차신경 1, 2, 3지 영역 모두에 불타는 듯한 통증 총 10회, 1회당 1분~1분 30초 가량 지속. H-B grade 4, Yanagihara's score 13, NRS 7.

- 2) 입원 4일째(2018년 11월 2일) : 좌측 눈의 건조감과 통증은 NRS 7 수준으로 지속. 이기거 풍산 투여 후 좌측 안면부 2지 영역 통증 소실. 1, 3지 영역 통증은 NRS 변화 없으나, 하루 총 7회로 발생빈도 호전됨. 1회당 1분 가량 통증 지속.
- 3) 입원 6일째(2018년 11월 4일) : 좌측 눈을 힘주어 감으면 0.3 mm 정도까지 감기는 상태로 호전되며 건조감 완화.
- 4) 입원 7일째(2018년 11월 5일) : 좌측 눈을 살짝 감으면 0.7 mm 정도 떠져 있으나, 힘주어 짝 감으면 완전히 감기는 상태로 호전됨. 좌측 이마에 힘주면 주름이 2개 가량 보임. H-B grade 3, Yanagihara's score는 19로 호전. 좌측 안면부 1, 3지 영역 통증 NRS 7에서 5 수준으로 완화되었고 발생빈도 하루 총 5회, 1회당 1분 가량으로 호전됨.
- 5) 입원 11일째(2018년 11월 9일) : 좌측 눈을 살짝 감아도 완전히 감기는 상태로 호전됨. 이마 주름 양측 거의 비슷하게 지어짐. 입술 움직임도 초기에 비해 호전되어 물이 새거나, 음식물이 남아있는 불편감 거의 없다고 함. H-B grade는 3에서 2수준으로, Yanagihara's score는 19에서 29로 호전됨. 좌측 안면부 굳은 듯한 불편감 호전되었으며 3지 영역 통증 소실, 1지 영역 통증 또한 NRS 5에서 3 수준으로 호전되었으며 발생빈도 하루 3회, 1회당 30초 가량으로 호전됨.
- 6) 입원 14일째(2018년 11월 12일) : 이마 주름이 양측 동일해짐. 좌측 볼 경직감 호전되어 양치

질할 때 물 새는 증상 소실.

- 7) 퇴원시(2018년 11월 16일) : 이마, 눈, 입술 움직임 모두 H-B grade 2 수준으로 호전된 상태 유지. Yanagihara's score는 29에서 34로 호전됨. 좌측 안면부 1지 영역 통증도 NRS 3에서 2 수준으로 호전되었으며, 발생빈도 하루 2회, 1회당 30초 가량으로 호전됨.

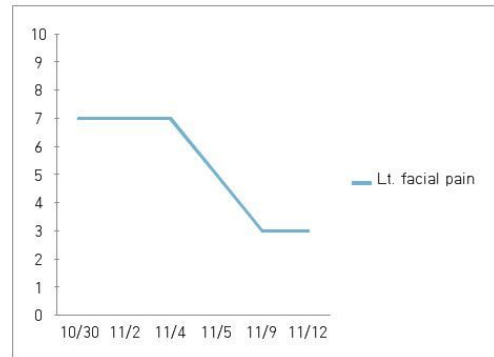


Fig. 1. Change of NRS (by date).

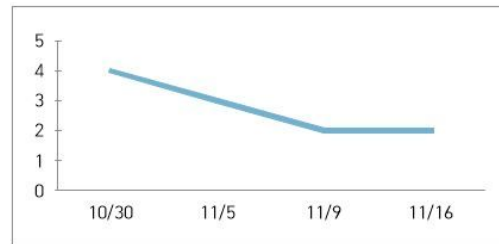


Fig. 2. House Brackmann grading system results (by date).

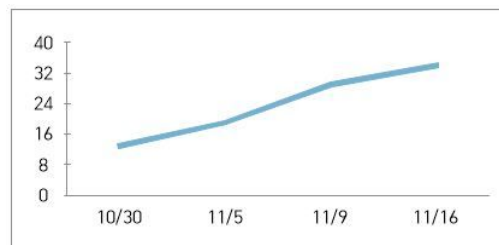


Fig. 3. Change of Yanagihara's score (by date).

Ⅲ. 고찰

안면신경마비란 제 7뇌신경인 안면신경의 손상으로 환측 안면근육의 마비를 일으켜 구음장애, 미각장애, 혀 2/3 부위의 미각 저하 및 타액분비의 감소, 누액 분비량 감소, 청각과민 등을 유발하는 말초성 신경마비질환이다^{1,2}. 1년간 인구 10만 명당 20~25명 정도 발생하는 질환으로, 15~45세 사이에서 가장 많이 발생한다. 성별 비율은 비슷하거나 여성이 약간 더 우세하며, 좌우 발생 빈도는 비슷하다⁷.

안면마비의 원인은 마비 부위에 따라 중추성과 말초성으로 구분하는데 중추성은 안면신경핵과 신경핵 상부에서 발생하는 뇌혈관 질환이나 소아마비, 뇌종양 등에 의해 발생하며, 말초성은 얼굴신경 자체에 이상이 발생해 나타난다. 안면신경마비 중 가장 많은 형태인 Bell마비(Bell's palsy)는 특발성 안면신경마비라고도 하며, 뚜렷한 원인 없이 나타나고 안면신경관, 유양돌기 부위의 염증 또는 팽창 등을 동반하기도 한다^{2,3}.

서양의학에서는 안면신경마비의 치료에 있어 특별한 합병증이 없는 경우에는 스테로이드 및 혈관확장제 등 약물요법을 주로 사용하며², 이 외에도 국소주사요법, 안면신경절제술, 미세혈관 감압술¹⁰ 등을 시행하고 있다.

한의학적으로 안면신경마비는 《靈樞·經筋篇》에서 “口斜”, “口僻”⁴이라는 표현으로 처음 등장하였으며宋代《三因方》에서 “口眼喎斜”¹¹로 언급되었다.明代《醫學綱目·口眼喎斜》에서 口眼喎斜를 中風과 구분짓기 시작하였으며¹², 이후清代《醫林改錯·口眼歪斜辨》에서는 “若鼎盛人, 無半身不遂, 忽然口眼喎斜, 乃受風邪阻滯經絡之症, 經絡爲風邪阻滯, 氣必不上達, 氣不上達頭面…”¹³이라 하여 口眼喎斜의 병인병기를 설명하였다. 이 외에도 虛風內動, 氣血瘀阻의 병인병기가 있으며 祛風通絡, 養血熄風, 行氣活血의 치법이 사용된다¹.

한편 삼차신경은 제 5번 뇌신경으로 안면부의

감각을 담당하며, 각각 안신경, 상악신경, 하악신경으로 분지된다. 삼차신경통은 중년기와 노년기에 가장 흔하며, 주로 한쪽 입가 근처에서 순간적으로 발생하며, 한쪽의 눈, 귀, 뺨 혹은 코로 쏘는 듯이 쿡쿡 쑤시는 듯한 양상의 통증이 반복적으로 나타난다. 서양의학적 치법으로는 약물치료, 침범된 신경에 알콜 주사, 신경절제술, 기형적 혈관의 단순 감압술 및 분리술 등을 사용한다¹.

한의학적으로 삼차신경통은 頭痛, 頭風, 面痛, 偏頭痛의 범주에 속하며 風寒阻滯, 肝火上攻, 痰火上攻, 胃火上攻, 瘀血阻絡, 陰虛風動 등의 병인병기에 의해 발병한다. 치법으로는 疎風散寒 通絡止痛, 清肝瀉火, 化痰清熱, 清胃瀉火, 活血化瘀, 育陰熄風 등이 사용된다¹.

본 증례의 경우 건장한 체격(175 cm, 88 kg)의 45세 남환으로 평소 별무대병하였으나 과도한 이후 돌연 발병한 안면마비를 호소하였으며, 좌측 顏面部的 痛症과 感覺異常, 耳後隱痛, 頭痛 및 頸項痛, 舌淡紅 苔薄白 脈浮數하였다. 이에 저자는 正氣不足으로 經脈이 空虛한 상태에서 風邪外襲에 의한 風邪阻滯經絡之症으로 판단하여 疎風散寒 通絡止痛의 治法을 사용하였다.

입원 4일 경과시에도 안면마비 증상이 지속되어 투여한 理氣祛風散(Ligigepung-san; Liqiqufeng-san)은 祛風通絡에 대표적인 처방으로, 《古今醫鑑》에 최초로 기재되어 “治 口眼喎斜”하는 효능을 가지고 있으며, 다수 의서에서 안면마비 및 삼차신경통과 같은 신경병리성 통증질환에 이용되어 왔다¹⁴. 또한 백서를 대상으로 한 실험에서 理氣祛風散의 구강투여가 신경병리성 동통을 억제하고, 동통 자극시 뇌신경세포에서 발현되는 c-Fos 단백질을 감소시킨다는 보고가 있다¹⁵.

鍼치료는 통증과 염증 발생을 억제하며 손상된 말초신경을 재생시키는 효과가 있다. 取穴은 祛風通絡하는 風池(GB20), 足陽明胃經穴로서 溫經散寒하고 氣血을 소통시키며 筋肉을 濡潤溫煦시키는 四白(ST2) 地倉(ST4) 頰車(ST6), 疏邪解表 和營

通絡시켜 面口諸症을 치료하는 遠位穴인 습곡(LI4)을 주 혈자리로 선정하였다¹. 병행된 전침 자극은 임상적으로 만성 통증과 마비질환에 흔히 사용되며, 말초성 안면신경마비 환자군의 증상 개선에 유의미한 임상 연구 결과가 있었다¹⁶.

藥鍼치료에 사용된 신바로약침은 생약복합체인 GCSB-5(防風, 牛膝, 五加皮, 狗脊, 黑豆, 杜仲)가 주요성분으로 항염, 진통 및 말초신경을 보호하고 재생시키는 효능이 있다¹⁷. 翳風(TE17)穴은 안면신경의 신경관이 경유돌공에서 나오는 부위에 위치하며, 三焦經과 膽經이 만나는 '手足少陽의 會'로서, 口眼喎斜와 口噤不開를 主治한다¹⁸. 이러한 翳風穴의 해부학적 위치 및 혈성과 신바로약침의 통증완화 및 신경장애 개선효과가 말초성 안면신경마비에 유효할 것으로 판단하였다.

附缸요법은 拔罐法·吸筒療法이라고도 부르며, 부항컵을 체표에 부착하고 음압을 조성하여 피를 뽑거나 鬱血을 일으키며 물리적 자극을 주어 질병을 진단, 예방 및 치료하는 外治法이다. 부항컵 내부의 공기를 제거하여 형성된 음압은 국부 모세혈관의 충혈 및 표피의 자가용혈현상을 통해 조직에 대사산물을 만들어내며, 물리적 자극은 환부 피부 조직의 대사와 탐식작용을 촉진한다¹⁹. 임상적으로 안면마비증상 자체의 개선보다 이후통의 경감을 위해 보조치료 수단으로 사용되는 경우가 많은데²⁰, 본 증례에서도 이를 응용하여 좌측 안면부 삼차신경 3지 영역 통증 완화를 위하여 양측 風池(GB20)에 刺絡罐法을 1회 3~5분간 시술하였다.

본 증례에서는 과도한 후 발생한 좌측 안면부 마비감 및 안면부의 삼차신경통을 호소하는 환자에게 한의학적 복합 치료를 시행하여 증상 개선에 효과를 보였다. 그러나 증상 개선의 평가 척도가 주관적이며, 단일 증례이므로 통계적인 유의성 확보가 어렵다는 한계점이 있어 추후 보다 객관적인 진단기준 및 대조군과의 비교 등을 통한 대규모 임상 연구가 필요할 것으로 사료된다. 또한 퇴원 이후에도 불편함 없이 치료 효과가 지속되는지에

관하여 장기적인 추적 관찰이 요구된다.

IV. 결론

좌측 안면마비 및 안면부 삼차신경통 증상을 주소로 2018년 10월 30일부터 2018년 11월 16일까지 분당자생한방병원에 입원한 45세 남자 환자를 대상으로, 복합적인 한방치료를 시행하여 증상 개선 및 통증 완화에 있어 유의미한 결과를 얻었기에 이를 보고하는 바이다. 본 증례를 바탕으로 하여 안면마비 및 삼차신경통의 보다 객관적인 진단 기준과 한의학적 복합 치료의 효과에 대한 다양한 임상 연구가 필요할 것으로 사료된다.

참고문헌

1. Textbook Compilation Committee of Korean Acupuncture & Moxibustion Medicine Society. Acupuncture medicine. Paju: Jipmoondang; 2012, p. 625-9, 441-4.
2. Baek MK. Recent Otolaryngology. Seoul: Ilmoonkak; 1997, p. 121-71.
3. Kenneth W, Ian B, Geraint F. Neurology and Neurosurgery Illustrated. Amsterdam: Elsevier; 2011, p. 227-8.
4. Hong WS. 精校黃帝內經靈樞. Seoul: Oriental Medicine Research Institute; 1995, p. 102.
5. Lee SW, Yook TH, Han SW. Study of the recent research trends of Acupuncture and Moxibustion in the treatment of deviation of the eye and mouth. *J of Korean Acupuncture & Moxibustion Society* 1999;16(1):107-24.
6. Sim SY. Clinical Research of Korean Medical Treatment for the Peripheral Facial Paralysis. *J Korean Med Ophthalmol Otolaryngol Dermatol* 2015;28(4):62-73.
7. Korean Neurological Association. Neurology. Seoul:

- Koonja Publisher: 2007, p. 709-10.
8. Kim MB, Kim JH, Shin SH, Yoon HJ, Ko WS. A study of facial nerve grading system. *J Korean Med Ophthalmol Otolaryngol Dermatol* 2007;20(3):147-60.
 9. Engström M, Jonsson L, Grindlund M, Stålberg E. House-Brackmann and Yanagihara grading scores in relation to electroneurographic results in the time course of Bell's palsy. *Acta Otolaryngol* 1998; 118(6):783-9.
 10. Jannetta PJ, Abbasy M, Maroon JC, Ramos FM, Albin MS. Etiology and definitive microsurgical treatment of hemifacial spasm. *J Neurosurg* 1977; 47(3):321-8.
 11. 陳無鐸. 三因方. Seoul: 翰成社; 1977, p. 91.
 12. 樓英. 中華醫書集成第24冊綜合類三醫學綱目. 北京: 中醫古籍出版社; 1999, p. 212.
 13. 王清任. 醫林改錯. 北京: 中國中醫藥出版社; 1998, p. 36.
 14. 彭懷仁. 中醫方劑大辭典 第七卷. 北京: 人民衛生出版社; 1996, p. 20.
 15. Lee HJ, Kim JH, Choi JH, Park SY. Effects of Oral Administration of Ligigeopongsan on Neuropathic Pain and c-Fos Protein Expression in Rats. *J Korean Med Ophthalmol Otolaryngol Dermatol* 2005;18(1):50-60.
 16. An BJ, Song HS. Effect of electroacupuncture on patients with peripheral facial paralysis. *J of Korean Acupuncture & Moxibustion Society* 2005;22(4):121-9.
 17. Kim TH, Seong JY, Lee WC, Kim JK, Shin JS, Lee SH, et al. Protective effect of GCSB-5, an herbal preparation, against peripheral nerve injury in rats. *J Ethnopharmacol* 2011;136(2):297-304.
 18. 安榮基. 經穴學叢書. Seoul: 成輔社; 2002, p. 528-9.
 19. The Society of Korean Medicine Rehabilitation. Korean rehabilitation medicine. Seoul: Goonja; 2005, p. 355-9.
 20. Kim JI. Bell's palsy. *J Kyung Hee Univ Med Cent* 2015;30(1):9-19.