

레보도파 복용으로 유발된 오심 및 구토를 호소하는 파킨슨병 환자 한방 치험 1례

김세원¹, 양정윤¹, 이유진¹, 조기호^{1,2}, 정우상^{1,2}, 권승원^{1,2}, 최기문¹, 문상관^{1,2}
¹경희대학교 대학원 임상한의학과, ²경희대학교 한의과대학 순환신경내과학교실

A Case of Parkinson's Disease Patient with Nausea and Vomiting Induced by Taking Levodopa

Se-won Kim¹, Jung-yun Yang¹, Yu-jin Lee¹, Ki-ho Cho^{1,2},
Woo-sang Jung^{1,2}, Seung-won Kwon^{1,2}, Ki-mun Choi¹, Sang-kwan Mun^{1,2}
¹Dept. of Clinical Korean Medicine, Graduate School, Kyung Hee University
²Dept. of Cardiology and Neurology, College of Korean Medicine, Kyung Hee University

ABSTRACT

Objective: In this care report, we address a case of a Parkinson's disease patient with nausea and vomiting.

Methods: A patient was treated with Korean medicine therapies including herbal medication (*Hyungbangjihwang-tang*, *Boikyangwie-tang*), acupuncture, and electroacupuncture during 35 days of hospitalization. We evaluated the improvements of symptoms by checking the number of vomiting episodes and the presence of nausea.

Results: During 35 days of Korean medicine treatment, there was improvement in patient's symptoms. The frequency of vomiting had decreased, and the nausea had decreased and not appeared for the last 7 days.

Conclusions: This study suggested that Korean medicine therapies might be effective in relieving gastrointestinal symptoms of Parkinson's disease.

Key words: Parkinson's disease, vomiting, nausea, case report, Korean medicine, levodopa

1. 서 론

파킨슨병은 퇴행성 뇌질환으로 서동증, 경직, 안정시 떨림, 굳어짐, 자세 변화, 비정상적 자세 반사 등의 증상을 보인다¹.

1960년대 후반부터 레보도파(levodopa)가 파킨

슨병의 치료에 이용되기 시작하였으며 아직까지도 항파킨슨 효과가 가장 큰 약물로 인정되고 있다. 하지만 레보도파는 실제 투여량의 5~10%만 뇌로 도달하고 나머지는 말초에서 대사되어 식욕부진, 오심, 구토 등의 부작용이 흔하게 난다. 이에 말초 L-dopa decarboxylase 억제제의 혼합사용으로 말초에서의 도파민 합성을 억제해 부작용을 경감시켰으나 여전히 부작용을 호소하는 사람은 많은 실정이다².

본 증례에서는 레보도파 복용으로 유발된 오심 및 구토를 호소하는 파킨슨병 환자에 대해 한방치

· 투고일: 2019.03.28, 심사일: 2019.05.28, 게재확정일: 2019.05.30
· 교신저자: 문상관 서울시 동대문구 회기동 1번지
경희대학교 한방병원 순환신경내과학교실
TEL: 02-958-9275 FAX: 02-958-9132
E-mail: skmoon@khu.ac.kr

료를 시행하여 유의미한 증상 개선을 확인하였기에 보고하는 바이다.

II. 증 례

1. 성별/나이 : F/74
2. 진단명 : 파킨슨병
3. 주소증
오심 및 구토 : 식사 후 비위 상하는 느낌의 오심으로 식사량이 1/3~1/4 공기 정도로 감소한 상태이다. 오심이 심하면 구토 까지 발생한다.
4. 발병일
본과 입원일인 X년 11월 27을 기준으로, X-5년 7월 처음으로 오심 및 소화불량 발생했으며, X년 10월 오심, 소화불량, 식사량 감소 심해지며 구토가 수차례 발생하였다.
5. 과거력
 - 1) 26년전 고혈압 진단 후 약 복용 중
 - 2) 5년전 1월 파킨슨병 진단 후 현재까지 관련 약물 복용 중
6. 개인력, 가족력
 - 1) 흡연력 및 음주력 (-)
 - 2) 특이 가족력 없음.
7. 현병력
상기 과거력 지닌 146 cm 44 kg 74세 여성 환자로 X-8년경 안정시 떨림 발생 자각하였으며 X-5년 1월 파킨슨병 진단 후 약 복용을 시작하였다. X-5년 7월 레보도파를 100 mg/day로 복용 시작한 후 오심 및 소화불량 발생하여 X-5년 12월 위내시경을 시행하였으며 특이 소견은 관찰되지 않았다. X-1년 10월 자의로 레보도파 중단 후 지내다 X-1년 11월 떨림 및 보행장애가 악화되어 본과에 입원하여 레보도파를 재복용하게 되었다. 이후 복용을 지속하던 중 X년 10월 레보도파 300 mg/day에서 375 mg/day로 복용량을 증량하였으며, 이후 식사량 감소 및 소화불량이 심해졌고, 오심 악화되어 구토가 수 차

례 발생하였다. 이로 재입원 전 며칠간 지속적으로 구토하여 거의 식사하지 못한 상태로 X년 11월 27일 본과에 입원했다.

8. 계통적 문진 : 입원 당시 계통적 문진의 결과는 이하와 같다.
 - 1) 睡眠 : 不眠, 頻覺
 - 2) 食欲, 消化 : 식사량 1회 1/3~1/4공기, 惡心, 嘔吐
 - 3) 面色 : 蒼白
 - 4) 寒熱 : 惡寒
 - 5) 皮膚 : 건조
 - 6) 耳 : 耳鳴, 耳聾
 - 7) 大, 小便 : 대변 3일 1회, 軟便경향, 야간뇨 1-2회
 - 8) 舌 : 白滑
9. 검사결과 : 시행된 주요 검사 결과는 다음과 같다.
 - 1) 복부 X선 일반 촬영(Fig. 1)(X년 11월 27일) : Abundant feces in the colon.
복부 X선 일반 촬영 상 다량의 대변이 축적된 것 외 특이 소견은 발견되지 않았다.

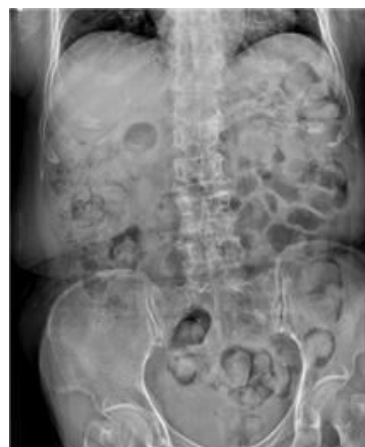

Fig. 1. Adbomen X-ray (X.11.27.).

- 2) 상부위장관 내시경 검사(Fig. 2)(X-1년 6월 18일) : Mild intestinal metaplasia, susepected
X-5년 7월 레보도파 복용 시작 후 지속적으로 소화불량을 호소하여 X-5년 12월 상부위장관

내시경 검사 시행하였으며, 이후 X-2년 3월, X-1년 6월 증상 악화로 동일 검사를 추가 시행 하였다. 가장 최근 검사인 X-1년 6월 18일 검사상 Mild intestinal metaplasia 외 특이소견 없으며 이전 검사와 비교했을 때 큰 변화는 나타나지 않았다.

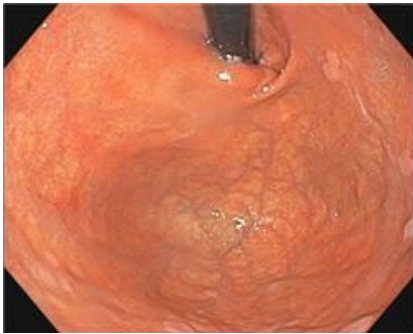


Fig. 2. Esophagogastroduodenoscopy (X-1.6.18.).

- 3) 뇌 전산화 단층촬영(Fig. 3)(X년 11월 25일) : Mild cerebral cortical atrophy. Small vessel disease with leukoaraiosis, both WMs, mild. Others - unremarkable.
 뇌 전산화 단층촬영 상 구토를 유발할만한 중추성 원인은 없었다.

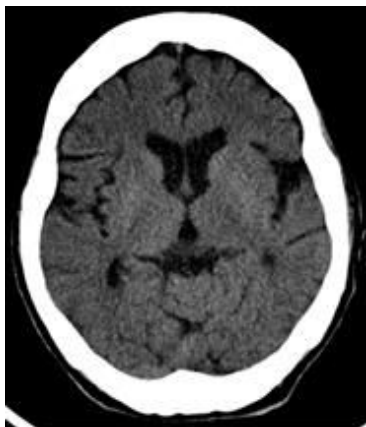


Fig. 3. Brain computed tomography (X.11.25.).

- 4) 생화학 검사, 일반 혈액학 검사(X년 11월 27일) : 특이 소견 없음.
 5) FP-CIT 양전자방출단층촬영술(Fig. 4)(X-1년 11월 29일) : Severely decreased DAT binding in both mid-to-posterior putamen
 FP-CIT positron emission tomography-computed tomography(PET-CT)상 양측 putamen의 dopamine active transporter(DAT) binding이 심하게 감소되어 있다.

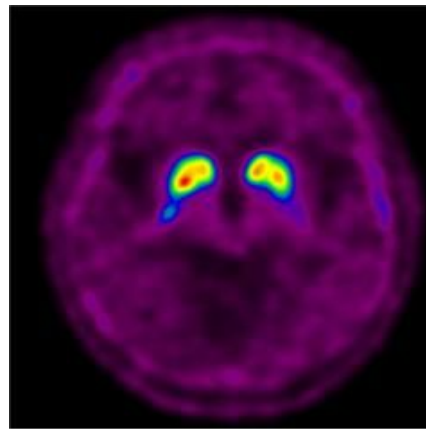


Fig. 4. FP-CIT PET-CT (X-1.11.29.).

10. 진 단

본 환자는 입원 당시 심한 오심 및 구토를 호소하던 상태로 오심 및 구토를 유발할 수 있는 다른 원인을 감별하기 위하여 복부 X선 일반촬영, 뇌 전산화 단층촬영, 혈액검사를 시행하였으나 특이 소견은 없었으며, 이전에 시행한 상부위장관 내시경 검사 상에서도 특이 소견은 발견되지 않았다.

본 환자는 파킨슨병 환자로 레보도파 복용 시작 후 지속적인 소화불량과 오심을 호소하였는데, X년 10월 25일 레보도파 투여량을 300 mg/day에서 375 mg/day로 증량하였는데 환자의 오심 구토가 악화된 시점과 증량 시점이 일치하였으며, 식후 1~3시간 사이에 주로 증상을 호소하

였는데 이는 레보도파 경구 투여 후 혈중 최고 농도 도달시간과 일치하였다.

위와 같은 소견에 의거하여 본 환자의 증상을 레보도파 투여에 따른 부작용으로 유발된 오심 및 구토로 진단하였다.

11. 치료내용

1) 입원기간 : X년 11월 27일-X년 12월 30일

2) 치료방법

(1) 한약치료 : 半夏瀉心湯을 11월 29일부터 11월 30일까지 2일간, 桂枝茯苓丸을 12월 1일부터 12월 3일까지 3일간, 比和飲을 12월 4일부터 5일까지 2일간 탕약으로 복용하였다.

荊防地黃湯(1첩 당 熟地黃 12 g, 山茱萸, 白茯苓, 澤瀉 8 g, 車前子, 獨活, 荊芥, 防風, 牡丹皮 4 g) 2첩을 3팩으로 나누어 입원 10일 차인 12월 6일부터 입원 24일차인 12월 19일까지 15일간 매 식후 2시간에 복용하였다.

補益養胃湯(1첩 당 黃芪 6 g, 白朮, 山藥, 砂仁, 山查, 甘草 4 g, 香附子, 厚朴, 陳皮, 半夏, 白豆蔻, 白茯苓, 神麩, 麥芽 3 g, 益智仁, 木香, 人蔘 2 g, 生薑 4 g, 大棗 6 g) 2첩을 3팩으로 나누어 입원 25일차인 12월 20일부터 입원 35일차인 12월 30일까지 11일간 매 식후 2시간에 복용하였다.

(2) 침치료 : 0.25×40 mm stainless steel(동방침 구제작소, 일회용 호침)을 사용하여 1일 1회 20분 유치했으며, 선혈 혈위는 四神聰, GV20(百會), GV26(水溝), CV24(承漿), LI4(合谷), LR3(太衝), LI11(曲池), ST36(足三里), GB39(懸鍾) 등으로 하였다. 침치료는 입원 기간 동안 매일 오전 8시-9시경 1일 1회 시행하였다.

(3) 전침치료 : 0.25×40 mm stainless steel(동방침구제작소, 일회용 호침)을 사용하여 양측 ST36(足三里)-ST37(上巨虛), GB39(懸鍾)-LR3(太衝)을 연결하여 2 Hz로 환자가 수축 자극을 느끼나 통증을 느끼진 않을 정도의 강

도로 20분간 시행하였다. 전침치료는 입원 기간 중 일요일을 제외하고 1일 1회 시행하였다.

(4) 양약 치료 : 입원 전부터 복용하던 하기의 약물을 입원 기간 중 지속 복용하였다.

① levodopa 100 mg/benserazide 25 mg 1.25 Tab 매 식후 30분(항파킨슨용제)

② amantadine 100 mg 1 Tab 매 식후 30분(항파킨슨용제)

③ rasagiline 1 mg 0.5 Tab 아침 점심 식후 30분(항파킨슨용제)

④ clonazepam 0.5 mg 1 Tab 취침전(항전간제)

⑤ amlodipine 5 mg 1 Tab 아침 식후 30분(항고혈압제)

⑥ nicergoline 30 mg 1 Tab 아침 저녁 식후 30분(뇌기능개선편제)

⑦ polaprezinc 75 mg 1 Tab 아침 저녁 식후 30분(소화제)

⑧ mosapride 5 mg 1 Tab 매 식후 30분(소화제)

12. 평가방법

1) 구토 횟수 기록 : 환자의 1일 구토 횟수를 기록하였다.

2) 오심 유무 기록 : 매일 오전 8시경 전일의 오심 여부에 관하여 문진하였으며, 보호자 관찰상 전일 구역질 나타났는지 여부를 파악해 두 경우 중 한 경우라도 해당하면 오심을 호소한 것으로 보았다.

III. 치료결과

1. 구토 횟수(Fig. 5)

치료 1주일 이후부터 구토 호전되었다가 치료 20-21일차에 구토가 연속적으로 나타났다. 치료 24일차 아침에 과식 후 구토 2회 관찰, 26일차, 28일차에 구토 1회씩 하였으며 이후 7일간 구토 관찰되지 않았다.

Day	1	2	3	4	5	6	7	8	9	10	11	12	13	14	15	16	17	18	19	20	21	22	23	24	25	26	27	28	29	30	31	32	33	34
Number of Vomiting	1	1	2	0	0	1	1	0	0	0	0	0	0	0	1	0	0	0	0	1	1	0	0	2	0	1	0	1	0	0	0	0	0	0

Fig. 5. Number of vomiting.

2. 오심 유무(Fig. 6)

치료 초반 10일간 오심이 지속되었으며, 11일차에 처음으로 오심이 소실되어 이후 간헐적으로 오심 보이며 호전되는 양상 보이다 20일차부터 다시 3일 연속으로 오심을 호소했다. 23일차에 오심 완화를 보였으나 24일 아침 2회 구토하며 심한 오심

호소하였고, 이후 26일차부터 28일차까지는 오심 있었으나 그 강도가 낮다고 표현하였다. 29일차부터 35일차까지는 무증상기간이 지속되었으며 식사량도 이전보다 늘어 증상이 뚜렷하게 호전된 것을 확인하였다.

Day	1	2	3	4	5	6	7	8	9	10	11	12	13	14	15	16	17	18	19	20	21	22	23	24	25	26	27	28	29	30	31	32	33	34	
Presence and Absence of Nausea	○	○	○	○	○	○	○	○	○	○	○	○	○	○	○	○	○	○	○	○	○	○	○	○	○	○	○	○	○	○	○	○	○	○	○

Fig. 6. Presence or absence of nausea.

IV. 고찰

파킨슨병은 뇌흑질(substantia nigra) 부위의 도파민 신경이 사멸하여 선조체(striatum)로 연결되는 흑질-선조체 도파민성 신경계(nigrostriatal dopaminergic system)의 신경 전달에 장애가 나타나 그 기능이 소실되어 나타나는 질병이다¹.

현재 파킨슨병의 치료는 레보도파 복용을 통해 도파민을 보충하는 것이 일반적이다. 파킨슨병을 앓는 환자의 약 75% 정도는 레보도파로 좋은 효과를 볼 수 있으며, 치매와 자세 불안정성을 제외한 파킨슨병의 거의 모든 증상이 레보도파 투여로 호전이 된다.

하지만 레보도파는 연관된 부작용이 흔하게 나타나며 대개 용량에 비례하여 나타난다. 80% 정도의 환자에서 치료 초기에 식욕이 없어지고 메스꺼움, 구토, 상복부 불편감을 경험하며, 특히 노인 환자의 경우 장기간의 레보도파 치료에 의한 위장관

계의 부작용이 젊은 환자와 비교해 정도가 심하여 치료를 함에 목표로 하는 증상의 경감이나, 삶의 질의 향상에 이르지 못하는 경우가 많아 환자가 파킨슨병 초기상태이거나, 증상이 심하지 않다면 약물치료를 중단하기도 한다³.

레보도파는 도파민의 전구물질로 뇌에서 대사가 되어 도파민으로 변하여 효과를 발휘하나 실제 투여량의 5~10%만 뇌로 도달하고 나머지는 말초에서 대사되어 혈액 내에서 도파민으로 전환됨으로써 혈관뇌장벽(Blood brain barrier)이 없는 구토중추(vomiting center)인 'area postrema'에 작용하여 오심, 구토의 부작용을 유발하게 된다⁴. 말초 L-dopa decarboxylase 억제제인 carbidopa 혹은 benserazide와 혼합 투약하면 말초에서의 도파민 합성을 억제함으로써 약 4분의 1의 레보도파 용량으로도 같은 효과를 얻을 수 있게 되며 오심 및 구토의 부작용을 감소시킬 수 있지만 여전히 많은 환자에서 부작용을 나타내고 있다². 실제로 16주간

이루어진 임상시험에서 레보도파 단독 투여 환자의 85%에서 오심 혹은 구토가 나타났으며, Levodopa와 Benserazide 병용 투여 환자의 64%에서도 오심 혹은 구토가 나타났다⁵.

항파킨슨제 투약에 따른 위장관계 부작용에 대한 한의학적 치료에 대한 보고로는 레보도파제제의 위장관계 부작용에 관한 침치료 연구³와 파킨슨병 환자의 구토 및 식욕부진에 비화음을 사용하여 호전된 증례보고⁴가 있었으며 구역감과 식욕부진을 호소하는 뇌교경색을 동반한 파킨슨병 환자에 대한 소시호탕 치험례⁷가 있었다.

레보도파제제의 위장관계 부작용에 관한 침치료 연구에서는 레보도파 제제를 복용하고 있으며 위장관계 부작용을 호소하는 파킨슨병 환자에게 太衝(LR3) · 습곡(LI4) · 陽陵泉(GB34) · 三陰交(SP6) · 風池(GB20) · 百會(GV20), 內關(PC6) · 公孫(SP4) · 太白(SP3) · 足三里(ST36) 등의 경혈을 자침하여 오심, 구토, 식욕부진에 대한 개선을 보였으나 통계적 유의성은 없었으며³, 뇌교경색을 동반한 구역감과 복부불편감을 호소하는 파킨슨병 환자에게 소시호탕을 처방하여 호전을 보였으나 항파킨슨 약물을 중지하면서 소시호탕을 투여하였기 때문에 항파킨슨 약물의 부작용 감소에 대해 평가하기 어려웠다⁷. 비화음으로 호전된 파킨슨병 환자의 구토 및 식욕부진 치험 5례에서는 비화음 투여로 통해 5명의 환자 모두 구토, 오심, 식욕부진 및 파킨슨병 증상의 호전을 보였다⁴.

본 증례에서는 레보도파 복용으로 오심 및 구토를 호소하는 파킨슨병 환자에 한방치료를 시행하였으며, 형방지황탕과 보익양위탕 투여시기에 오심 및 구토 증세가 호전된 것을 확인할 수 있었다.

형방지황탕은 소양인(少陽人) 비수한표한병(脾受寒表寒病) 망음증(亡陰證)에 사용하는 처방이다. 본 환자의 경우 외관상 어깨부위가 골반부위에 비해 도드라지며, 눈매가 날카롭고 입술이 얇으며 턱이 뾰족한 소양인의 용모사기를 보이며 피부가 흰한증 양상의 소양인 비수한표한병에 해당하며 심

망, 불면, 식욕부진을 호소하므로 형방지황탕을 처방하였다.

형방지황탕을 투여하는 동안 지속적으로 호소하던 오심증세가 처음으로 소실되는 것을 확인했고, 투여기간인 15일 중 총 7일 오심 나타나 형방지황탕 투여 전 매일 오심을 호소했던 것에 비해 큰 호전을 보였다. 구토 증세 또한 완화되어 투여하는 15일 간 총 5번 구토가 나타났으며, 이중 2회는 투여 마지막 날 아침 과식 후 연달아서 하였는데, 이는 과식으로 인한 증상 악화로 판단하였다.

형방지황탕의 임상적 활용에 관한 연구에서 消化不良은 주증 중 7건, 素症 중 7건으로 4번째로 높은 빈도를 보였으며 선행질환 중 만성위염(19.6%), 소화기계 질환(50.0%)의 빈도가 높았다⁸. 또한 소양인 처방 활용에 대한 임상적 연구에서도 형방지황탕은 소화기 질환에 7건으로 다용되었으며, 6개 소양인 처방 중 형방지황탕이 소화기 질환의 46%에 사용되었으며 형방지황탕 투여군은 주로 본래 소화가 잘 되지 않았던 경향이 있는 사람들로 나타나 형방지황탕이 소양인의 위장관계 증상에 다용된다는 것을 알 수 있었다⁹.

보익양위탕은 보중익기탕(補中益氣湯)에 향사양위탕(香砂養胃湯)을 합방한 처방으로 원기부족(元氣不足), 비위허약(脾胃虛弱), 식무미(食無味), 기약곤권(氣弱困倦), 무력(無力) 등에 쓰인다. 보중익기탕은 원기가 없고 위장의 움직임이 쇠하여 피로하기 쉬운 사람 허약체질, 피로권태, 병후쇠약, 식욕부진, 식은땀등을 주증으로 하는데, 본 환자가 지속되는 투병으로 무력, 피로, 식욕부진 호소하여 보중익기탕을 사용하였으며, 향사양위탕은 동의보감에서 治陰伏陽蓄而爲痞滿, 能調養脾胃, 升降陰陽, 成天地交之泰라고 하였으며 소화불량과 구토증상 개선의 목적으로 합방하였다⁶.

보익양위탕 복용 전날인 입원 24일차 아침 과식 후 2회 구토 한 후 심한 무력감과 오심 지속되어 익일부터 보익양위탕 복용을 시작하였으며 이후 증세가 점차 완화되어 2일 간격으로 1회씩 구토가

추가적으로 발생한 후 발생하지 않았다. 또한 투약 중 오심 증세가 점차 나아져 소실되었으며 7일간 무증상 기간이 유지되었다.

항사양위탕이 소화기계에 작용하는 작용에 대한 연구에 따르면 항사양위탕이 항구토 작용을 나타냈으며¹⁰, 항사양위탕이 시스플라틴 유발 쥐의 위장관 기능 장애에 미치는 영향에서 시스플라틴으로 유발된 위장관 손상 및 운동장애에 우수한 효과를 보이는 것으로 나타났다¹¹. 황기가 포함된 한약제제를 활용한 임상 연구 4가지를 메타 분석한 결과, 구역 구토 증상에 대해 황기 포함 한약제제를 투여 받은 군에서 유의한 호전을 보여 보익양위탕의 근약인 황기가 관련 작용을 나타냈다고 추측해 볼 수 있으며¹², 이 등의 연구에서 복령이 5-HT_{3A} 수용체를 조절하여 위장관계 및 신경계를 조절하는 작용을 나타낸 것으로 보아 형방지황탕과 보익양위탕 모두에서 복령이 관련 작용을 나타냈을 수 있다¹³.

본 증례에서는 심한 오심과 구토를 호소하는 파킨슨병 환자에 형방지황탕, 보익양위탕을 사용하여 증상의 개선을 확인하였다. 환자가 호소하는 오심과 구토에 대해 검사를 실시하였지만 특이 소견이 없었고, 구토 양상이 레보도파 복용과 연관성을 나타내 레보도파 복용으로 인한 부작용으로 진단하였다. 레보도파는 파킨슨병의 예후상 필수적으로 복용하게 되는 약물이며 이의 부작용은 파킨슨병 환자의 삶의 질에 영향을 미치나 부작용의 경감을 목적으로 한 연구는 적은 실정이다.

본 증례의 한계는 퇴원 후 추적관찰을 시행하지 못하여 항 오심구토 작용 지속 여부에 관하여 평가하기 어렵다는 점, 환자의 인지기능 저하로 인해 오심에 대한 정량적, 정성적 평가가 이루어지지 않아 구체적인 호전도를 파악하기 어렵다는 점이다. 따라서 향후 이를 보완할 수 있는 대조군 연구등을 시행하여 파킨슨병 환자의 삶의 질 개선에 도움을 주는 협진 의료의 가능성을 증진시킬 필요가 있다.

V. 결 론

레보도파 복용으로 유발된 오심 및 구토를 호소하는 파킨슨병 환자를 대상으로 35일간 형방지황탕, 보익양위탕을 포함한 한약치료, 침치료를 시행한 결과 증상의 호전을 보였다. 향후 해당 주제에 대한 추가적 연구가 필요하다.

참고문헌

1. Joo HS, Yu OC, Han C, Yang KJ, Lee SY, Moon HY. A Review on Experimental Studies of Parkinson's Disease in Korean Medical Journals. *J of Oriental Neuropsychiatry* 2017; 28(3):145-56.
2. Im JH, Kang JH, Lee MC. Treatment of Parkinson's disease. *J Korean Neurol Assoc* 2001;19(4):315-36.
3. Yang DH, Lee KY, Shin HS, Jo SH, Lim CS, Lim JH, et al. Clinical Study of Acupuncture Therapy of Gastrointestinal Side Effect of Levodopa: Focused on Idiopathic Parkinson's Disease Patients. *J Acupunct Res* 2010;27(6):11-21.
4. Yang EJ, Seo JW, Kim EY, Song BY, Ok JY, Kwon DI, et al. Five cases study of Parkinson's disease patients who complain vomiting & anorexia treated with herbal medicine Beewhaeum. *J Int Korean Med* 2011:spr:152-60.
5. Pakkenberg H, Birket-smith E, Dupont E, Hansen E, Mikkelsen B, Presthus J, et al. Parkinson's disease treated with Sinemet or Madopar: a controlled multicenter trial. *Acta Neurol Scand* 1976;53(5):376-85.
6. Heo J. Dongeuibogam. 1. Seoul: Namsandang: 2014, p. 215-6.

7. Koo BM, Yang JC, Kim SK, Lee KY, Kim JY. A Clinical Study about the Effects of Soshiho-tang on a Case of Parkinson's Disease with Pontine Infarction. *J Korean Oriental Med* 2007;28(2):34-43.
8. Hwang JH, Jang ES, Yoo JH, Kim HS, Lee SW. The Clinical Utilization of Hyungbangjihwang-tang. *J of Sasang Constitutional Medicine* 2008;20(3):142-50.
9. Goo DM. A Clinical Study on Soyangin Prescription. *J of Sasang Constitutional Medicine* 2006;17(2):52-63.
10. Hong ND, Chang IK, Kim NJ, Lee IS. Studies on the Efficacy of Combined Preparations of Crude Drug : Effects of hyangsayangwee-Tang on the Stomach and Intestinal Disorder. *Kor J Pharmacogn* 1989;20(3):188-95.
11. Go GY, Kim YH, Ahn TW. Neuroprotective Effects of Hyangsayangwi-tang in MPTP-induced Mouse Model of Parkinson's Disease. *J of Sasang Constitutional Medicine* 2014;26(2):165-79.
12. Taixiang W, Munro A, Guanjian L. Chinese medical herbs for chemotherapy side effects in colorectal cancer patients. *Cochrane Database Syst Rev* 2005;25(1):1-23.
13. Lee JH, Lee YJ, Shin JK, Nam JW, Nah SY, Kim SH, et al. Effects of triterpenoids from *Poria cocos* Wolf on the serotonin type 3A receptor-mediated ion current in *Xenopus* oocytes. *Eur J Pharmacol* 2009;615(2):27-32.