

한방병원에 입원한 말초성 안면신경마비 환자에 대한 한방 치료 1례

성재연, 강아현, 한동근, 서혜진, 오주현, 이유라, 강만호, 이형철, 엄국현, 송우섭
강남자생한방병원 한방내과

A Case of Traditional Korean Medical Treatment of a Patient with Facial Nerve Palsy Hospitalized at a Korean Medicine Hospital

Jae-yeon Sung, Ah-hyun Kang, Dong-kun Han, Hye-jin Seo, Ju-hyun Oh,
Yu-ra Lee, Man-ho Kang, Hyung-chul Lee, Guk-hyeon Eom, Woo-sub Song
Dept. of Internal Medicine, Gang-nam Ja-Seng Korean Medicine Hospital

ABSTRACT

Objective: Facial nerve palsy is caused by damage to the seventh cranial nerve. It is the main symptom of facial muscle paralysis on the affected side. If the patient cannot receive proper treatment, severe permanent impairments, both physical and mental, may result, so this disease must be treated appropriately. In this study, a patient with facial nerve palsy was admitted to a Korean medicine hospital for treatment. This case study reports on the patient's progress and the effects of the treatment.

Methods: We treated the patient with herbal medicines, acupuncture, herbal acupuncture therapy, and physical therapy. The House-Brackmann Grading System and a weighted regional grading system were used to assess symptom changes.

Results: The patient with facial nerve palsy was hospitalized for 50 days and recovered from symptoms without significant problems in the face or to motor function.

Conclusion: This case report demonstrates the possibility of treating facial nerve palsy using Korean medicine.

Key words: facial nerve palsy, facial muscle paralysis, House Brackmann grading system, weighted regional grading system, Korean medicine treatment, case report

1. 서론

안면신경마비는 뇌신경질환 중 가장 흔한 질환으로, 일반적으로 급작스럽게 발생하는 환측 안면 근육의 마비가 주증상이며, 이마주름의 소실, 폐안 불가로 인한 流淚, 眼淚 감소로 인한 眼澁, 청각과

민, 耳鳴, 耳後痛, 혀 앞부분의 미각장애, 타액분비 감소, 口脣이 건측으로 끌려가는 증상 등을 동반하게 된다¹.

안면신경마비는 중추성과 말초성의 두 가지로 나누어지며, 특히 말초성의 경우 마비된 안면신경과 환측 안면 근육의 운동에 위약이 발생하게 된다².

말초성 안면신경 마비의 원인으로는 이성대상포진(Ramsay Hunt Syndrome), GBS(Guillain-barre syndrome), 벨마비(Bell's palsy) 등이 대부분을 차

· 투고일: 2018.08.03, 심사일: 2018.10.26, 게재확정일: 2018.10.31
· 교신저자: 성재연 서울시 강남구 강남대로 536
강남자생한방병원
TEL: 02-1577-0007 FAX: 02-514-9988
E-mail: gloriajeans90@gmail.com

지하며³, 그 중 원인이 불분명한 특발성의 벨마비가 90% 이상으로 가장 흔하다⁴.

Bell 마비(Bell's palsy)는 경상유돌공(stylomastoid foramen) 혹은 안면신경관(facial canal) 내에서 안면신경이 염증성 반응에 의하여 침범되어 생기는, 하부신경원 형태의 원인불명의 안면마비이다⁵. 이 질환은 매년 10만 명 당 약 25명, 일생동안 60명 중 1명꼴로 발생하는 경향이 있는, 드물지 않은 질환이다^{6,7}.

Bell 마비(Bell's palsy)의 치료는 유동적일 수 있는데, 이는 환자의 약 60%가 치료 없이 완전히 회복 가능하며, 오직 10%의 환자에게서만 비가역적인 변형 및 장기적 후유증이 발생하기 때문이다. 그러므로 대부분의 경우에서 치료는 불필요하나, 좋지 않은 예후가 예상되는 경우 초기 단계부터 치료가 필요하다. 예후를 파악할 수 있는 임상적인 지표는, 첫 수 일 간 마비의 정도이며, 노인일 경우, 청각 과민을 동반한 경우, 통증이 심한 경우에도 예후가 좋지 않을 수 있다⁵. 많은 임상가들은 약물요법, 즉 스테로이드제, 항바이러스제 및 혈관확장제의 사용을 지지하고 있으나⁸, 결과에 영향을 줄 수 있는 유일한 서양 의학적 치료는 스테로이드 제제이며, 그러나 이 또한 명백하지 못하다⁵.

말초성 안면신경마비는 한의학적으로 구안와사에 해당하며, 그 원인은 正氣가 부족하여 經脈이 空虛하고, 腠理가 不固한 가운데, 風寒邪가 안면의 經絡을 침범하여 經氣循環의 장애로 氣血이 調和되지 못하고 經筋이 滋養을 받지 못하여 肌肉이 弛緩不收되어 발생한다고 본다⁹. 또한 질환이나 외상이 없이 寒冷露出, 過勞, 感情不安, 스트레스에 인하여도 발생할 수 있다¹. 따라서 經氣를 宣通하고 逐風散寒 調和血氣하는 방법으로 이를 치료할 수 있다¹⁰.

현대인들은 정신적 과로 및 스트레스의 증가로 인하여 안면신경마비에 이환될 확률이 높으며, 또

한 외모가 중시되는 오늘날의 경향을 보았을 때, 구안와사 치료의 중요성은 더욱 더 높아지고 있다. 질환에 대한 한방 치료의 선호도가 높기 때문에, 최근 입원시설을 갖춘 한방병원에서는 발병 초기 수 일간 입원 치료를 시행하여 증상의 완화 및 부작용의 감소를 도모하고 있다¹¹.

본 증례에서는 말초성 안면신경마비로 강남자생한방병원에 입원한 환자 1명에 대하여 양방적인 치료 없이 한방 치료를 시행한 후에 얻은 관련 지표들에 대한 유의한 개선의 결과를 보고하고자 한다.

II. 증례

1. 환자명 : 이○학(M/21)
2. 주소증 : Rt. facial palsy
3. O/S : 2017년 11월 08일경 과로한 후 發
4. P/H : Rhinitis (2008)
5. F/H : 특이사항 없음.
6. 처음 내원일 : 2018년 03월 03일
7. 입원기간 : 2018년 03월 03일-2018년 04월 21일 (50일간)
8. 현병력
175 cm, 58 kg의 21세 남자 환자로서, 2017년 11월 08일경 과로 후 갑자기 발생한 안면 마비를 주소로 2017년 11월 10일경 XX 한방병원 내원 하였으며, Brain CT상 특이소견 없었음. 타병원에서 스테로이드제 투여 및 침치료, 한약 등으로 치료하였으나 증상 지속되어, 2018년 03월 03일경 집중 치료 위해 ○○한방병원에서 입원 치료함.
9. 평가방법
환자 증상 변화 관찰 위해 House Brackmann Grading System(이하 HBGS로 지칭)(Table 1, Fig. 1)과 weighted regional grading system 인 FEMA12(Table 2, Fig. 2)로 측정함.

Table 1. House Brackmann Grading System

Grade	Description	Characteristics
I	Normal	Normal facial function in all areas
II	Mild dysfunction	Gross : slight weakness noticeable on close inspection; may have very slight synkinesis At rest : normal symmetry and tone Motion Forehead : moderate to good function Eye : complete closure with minimum effort Mouth : slight asymmetry
III	Moderate dysfunction	Gross : obvious but not disfiguring difference between two sides; noticeable but not severe synkinesis, contracture, and/or hemifacial spasm At rest : normal symmetry and tone Motion Forehead : slight to moderate movement Eye : complete closure with effort Mouth : slightly weak with maximum effort
IV	Moderately severe dysfunction	Gross : obvious weakness and/or disfiguring asymmetry At rest : normal symmetry and tone Motion Forehead : none Eye : incomplete closure Mouth : asymmetric with maximum effort
V	Severe dysfunction	Gross : only barely perceptible motion At rest : asymmetry Motion Forehead : none Eye : incomplete closure Mouth : slight movement
VI	Total paralysis	No movement

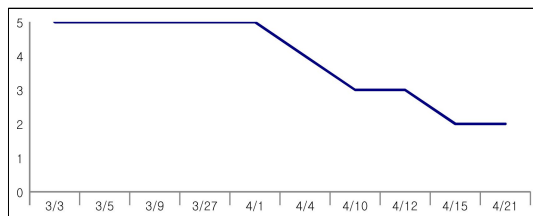


Fig. 1. House Brackmann grading system change by date.

Table 2. FEMA Grading System

FEMA scale	Characteristics
F (forehead) scale	이마의 움직임 평가를 평가
F0	정상과 구분할 수 없다.
F1	움직임에 장애가 없다.
F2	전혀 움직이지 않는다.
E (eye) scale	안검의 움직임을 평가, 힘껏 감을 때의 눈의 감김을 평가
E0	정상측과 구분할 수 없다.
E1	완전히 감기며 힘이 들어가 주름이 생긴다.
E2	완전히 감기나 힘이 없어 주름이 생기지 않는다.
E3	건측에 비해 50% 이상 감긴다.
E4	건측에 비해 50% 미만 감긴다.
E5	안검의 운동이 전혀 없다.
M (mouth) scale	입술의 움직임 평가, 휘파람을 불 때 수축의 정도를 정상측과 비교한다.
M0	정상측과 동일한 거리로 수축
M1	수축정도가 정상측의 50-99%에 해당
M2	수축정도가 정상측의 1-49%에 해당
M3	전혀 움직이지 않는다.
A (associate defect) scale	안정시와 운동시 안면의 대칭성과 이차적 동반증상을 평가
A0	정상측과 구분되지 않는 경우
A1	안정시 대칭이나 운동시 비대칭 이차적 동반증상이 없다.
A2	안정시 대칭이나 운동시 비대칭 수반운동 및 근 연축을 보임.
A3	안정시 비대칭을 보이며 수반운동 및 근연축을 보임.
A4	안정시 비대칭, 수반운동 및 근연축은 없고 근위축보임.

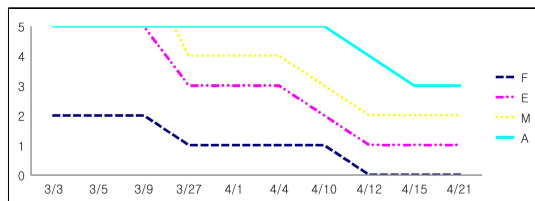


Fig. 2. FEMA grading system by date.

9. 치료경과

1) 2018년 03월 03일

- (1) 외래 치료 후 집중 치료 위해 입원함.
- (2) 우측 안면의 마비감
- (3) 우측 폐안(-)
- (4) 눈썹을 올리는 동작(-) 우측 이마 주름(-)
입술의 아/이/우 동작(-)
- (5) 음수 및 저작 시 샘(+)

(6) 顔面部 및 耳後部 통증(-)

(7) 평소 피로감 호소, 面色白, 脈虛無力, 舌苔淡

(8) 식후 30분, 하루 3회 자생쌍화탕, 보중익기탕
Ex., 취침 전 1회 우황감맥원 복용.

(9) 매일 우측 地倉(ST4), 頰車(ST6) 투자, 曲池(LI11), 風池(GB20) 이체 A-Tx. 2회 시행함.

(10) 매일 신바로 2 약침 1회, 황련약침 1회 시행함.

(11) 매일 1회 Ultrasound, ICT 시행함.

(12) HBGS : G5

(13) FEMA : F2 E3 M2 A3

2) 2018년 03월 05일

- (1) 입원 첫날과 증상 비슷
- (2) 증상 호전을 위하여 가미보익탕 TID, 정안

- 단 TID, 우황감맥원 HS로 처방 변경
- (3) HBGS : G5
 - (4) FEMA : F2 E3 M2 A3
- 3) 2018년 03월 09일
- (1) 안면부 비대칭 미약 호전
 - (2) 우측 폐안 미약 호전
 - (3) HBGS : G4
 - (4) FEMA : F2 E3 M2 A3
- 4) 2018년 03월 27일
- (1) 이마 주름 미약 호전되어 주름 짓기가 가능한 영역 증가
 - (2) 폐안 시 흰자위 노출되지 않음.
 - (3) 우황감맥원 HS hold함.
 - (4) HBGS : G3
 - (5) FEMA : F1 E2 M1 A2
- 5) 2018년 04월 01일
- (1) 이마 전체에 주름 짓기 가능
 - (2) 안면 하부 둔마감은 지속
 - (3) HBGS : G3
 - (4) FEMA : F1 E2 M1 A2
- 6) 2018년 04월 04일
- (1) 밤에 열감 및 자한, 불면 증상 발생
 - (2) 우측 안면부 불편감 지속
 - (3) 증상 호전 위하여 수액 처방
 - (4) HBGS : G3
 - (5) FEMA : F1 E2 M1 A2
- 7) 2018년 04월 10일
- (1) 안면 하부 근력 증가
 - (2) 폐안 및 윙크 완전 호전
 - (3) HBGS : G3
 - (4) FEMA : F1 E1 M1 A2
- 8) 2018년 04월 12일
- (1) 이마 주름 지을 때 근력 증가
 - (2) 우측 안면부 미약 경련
 - (3) 불에 바람을 넣는 동작 시 바람이 여전히 썸.
 - (4) HBGS : G3
 - (5) FEMA : F0 E1 M1 A2
- 9) 2018년 04월 15일
- (1) 안면부 감각 전반적 호전
 - (2) 개안 및 폐안 호전
 - (3) 안면 하부 근력 저하는 여전히 유지
 - (4) 저작 시 근력은 비슷하나 우측의 개구 및 폐구 범위가 저하됨.
 - (5) HBGS : G2
 - (6) FEMA : F0 E1 M1 A1
- 10) 2018년 04월 21일
- (1) 이마 주름을 대칭적으로 지을 수 있음.
 - (2) 안면부 감각 호전
 - (3) 우측 안면 피부의 탄력 증가
 - (4) 개안 및 폐안 가능
 - (5) 안면부 경련 증상 저하
 - (6) 안면 하부 근력 미약 저하, 빨대 음수 시 및 불 바람 넣는 동작 시에 새는 느낌.
 - (7) 퇴원 진행함.
 - (8) 퇴원약으로 가미보익탕 7일 TID, 정안단 7일 TID 처방함.
 - (9) HBGS : G2
 - (10) FEMA : F0 E1 M1 A1
10. 주요 검사 소견
- 1) 방사선검사
 - (1) BRAIN CT(2017년 11월 10일) : 정상
 - (2) Chest PA(2018년 3월 3일) : 정상
 - (3) EKG(2018년 3월 3일) : 정상
 - 2) 혈액 및 소변 검사 소견(2018년 3월 3일)
 - (1) NEUT : 47.2(L)
 - (2) LYMPH : 42.2(H)
 - (3) T-Cholesterol : 117.0(L)
11. 주요 복용 약물
- 1) 가미보익탕(加味補益湯, *Kamiboik-tang*)(Table 3) : 구안와사증상이면서 허증인 것을 치료함.

Table 3. Composition of *Kamiboik-tang*

Herbal name	Pharmacognostic name	Amount (g)
大 棗	<i>Zizyphus jujuba</i>	8
黃 芪	<i>Astragalus membranaceus Bunge</i>	8
生 薑	<i>Zingiber officinale ROSC</i>	6
甘 草	<i>Glycyrrhiza uralensis Fisch</i>	4
當 歸	<i>Lactarius subzonarius Hongo</i>	4
白茯苓	<i>Poria cocos (Schw.) Wolf</i>	4
白灼藥	<i>Paeonia japonica var. pilosa NAKAI</i>	4
白 朮	<i>Atractylodes macrocephala Koidzumi</i>	4
熟地黃	<i>Rehmannia glutinosa (Gaertner) Libosch.</i>	4
人 蔘	<i>Panax ginseng C. A. Meyer</i>	4
陳 皮	<i>Fraxinus rhynchophylla Hance</i>	4
川 芎	<i>Cnidium officinale MAKINO</i>	4
羌 活	<i>Ostericum koreanum (MAX.) KITAGAWA</i>	3.2
南 星	<i>Arisaema erubescens (Wall). Schott</i>	3.2
半 夏	<i>Pinellia pedatisecta Schott</i>	3.2
防 風	<i>Saposhnikovia divaricata Schiskin</i>	3.2
白僵蠶	<i>Bombyx mori L.</i>	3.2
秦 芫	<i>Gentiana macrophylla Pall.</i>	3.2
升 麻	<i>Cimicifuga foetida L.</i>	2
柴 胡	<i>Bupleurum falcatum Linne</i>	2
Total		81.2

- 2) 자생쌍화탕 : 기혈이 모두 상한 것을 치료함. 白灼藥, 川芎, 熟地黃, 甘草, 乾薑, 桂皮, 當歸, 黃芪 등으로 구성되어 있음.
- 3) 보중익기탕 Ex.
- 4) 우황감맥원(우황감맥원) : 우황청심원과 감맥 대조산의 합방. 山藥, 甘草, 人蔘, 蒲黃, 神曲, 犀角, 大豆黃卷, 官桂, 阿膠, 白灼藥, 麥門冬, 黃芩, 當歸, 防風, 朱砂, 白朮, 柴胡, 桔梗, 杏仁, 白茯苓, 川芎, 牛黃, 羚羊角, 麝香, 龍膽, 石雄黃, 白蘘, 乾薑, 大棗, 小麥 등이 포함됨.
- 5) 정안단 : 턱관절장애, 구안와사, 얼굴 비대칭, 만성피로, 만성 두통, 목, 등 어깨 결림증, 신경 쇠약을 치료하며, 鹿茸, 沈香, 熟地黃, 山藥, 안

면인경약제 등이 포함됨.

III. 고 찰

7번 뇌신경인 안면신경은 동측 안면의 근육을 지배하는 원심성 운동신경섬유, 눈물과 침의 분비를 조절하는 자율신경섬유, 혀 앞 2/3의 미각을 담당하는 구심성 감각신경섬유 및 외에도 전벽의 감각을 전달하는 감각신경섬유들로 구성된 혼합신경으로¹³, 안면신경마비는 이 신경이 손상되어 발생하는 질환이다. 이와 관련하여 손상 받은 측 안면 근육의 마비감을 주소증으로 하며, 이마의 주름 소실, 폐안 불능, 鼻脣口의 평탄, 口角의 下垂와 같은 증상이 동반하여 발생하고, 면부는 환측으로 당겨지게 된다. 또한 流淚, 眼澁, 미각 감퇴 및 청각 과민이 나타날 수 있으며, 음수시나 양치 시에 환측 구각으로 물이 흐르게 된다. 음식물 저작 후에도 음식물이 저류되어 환측의 치간에 남아있으며 혀는 건측으로 치우치게 된다. 때로는 耳後部 유양돌기 부근의 동통이 발생할 수도 있다¹⁴.

안면신경마비의 서양 의학적 원인으로는 외상, 이성 대상포진 등의 감염성 질환 및 Bell's palsy와 같은 비감염성 질환 등이 있으며¹⁵, 그 중 특발성의 원인불명인 Bell's palsy에 의한 경우가 90% 이상으로 가장 흔하다.

건강보험심사평가원 보건의료 빅데이터 자료에 따르면 안면신경장애로 병원을 찾은 환자가 2013년에는 6만 7159 명이었으나 2017년에는 8만 1964 명으로 지난 5년 사이에 약 2만 명이 증가하여¹⁶ 주변에서 쉽게 관찰될 수 있는 질병임이 분명하다.

사회적 교류의 기회가 높아진 현대사회에서 용모의 중요성은 점점 커지고 있고, 이러한 시대적 흐름에 따라 안면마비 환자의 육체적 고통뿐만 아니라 정신적 스트레스 또한 증가하여 사회적인 지장을 초래할 수 있기 때문에, 안면마비에 대한 정확한 진단과 치료에 대한 중요성이 점차 높아지고 있다.

안면마비를 진단하기 위해서는 근전도 검사, 청력검사, 체열진단, MRI 및 CT 등을 사용할 수 있지만, 이 질환은 이러한 검사들을 반복적으로 시행하기 힘들며, 이학적 검사가 반드시 동반되어야 하고, 검사 결과만으로는 신경 손상의 정도를 판단하는 것이 충분하지 않다¹². 따라서 임상적으로 보여지는 안면신경 마비의 상태를 가능한 객관적이고 정확하게 평가할 수 있는 scale이 절대적으로 요구되며, 이는 안면마비의 진단, 치유과정, 치료결과 및 예후를 정확하게 판단할 수 있도록 하고, 나아가 의료인 및 병원 간 명확한 정보의 교환을 가능하게 하는 도구가 된다. 현재까지 안면신경마비를 평가할 수 있는 다양한 분류법이 개발되어 사용되고 있으며¹⁵, 일반적으로는 House-Brackmann Grading System이 널리 사용되고 있고, Yanagihara(unweighted regional grading scale), FEMA(Weighted regional grading system), Bures-Fisch Linear Measurement Index, The Nottingham System, Sunnybrook scale, MoReSS 등이 고안되어 사용되고 있다¹².

본 증례에서는 House-Brackmann Grading System(이하 HBGS)와 FEMA(Weighted regional grading system)의 두 가지 scale로 안면마비를 평가하였다. HBGS는 1985년에 House JW, Brackmann DE가 발표한 평가도구로, Grade I을 normal로, Grade VI을 total paralysis로 한 6단계의 Grading system이다. 이는 전반적인 안면마비의 정도 및 부가적인 동반 증상을 한꺼번에 평가하는 방법으로, 편리하고 신속한 평가가 가능하여 오랜 기간 동안 Golden Standard로서 사용되고 있다¹⁷. FEMA는 1995년 연세대학교 의과대학 이비인후과학교실에서 고안, 발표하였고 대한 이과연구회에서 제안한 weighted regional grading system이다. 안면부를 forehead, eye, mouth로 나누고 associate defect까지 고려하였는데, 안면 각 부의 임상적 중요성에 따라 다르게 평가되므로 평가가 비교적 정확하며, 사용 또한 용이하다는 장점이 있고, 각 등급을 평가하는 항목이 세분화되어 재현성에 있어서도 다른 scale 보다 우수한 평가를

받을 수 있다. 그러나 등급을 세분함에 있어서 단순성과 편리성이 결여되었고, 무엇보다도 국제적인 공인받은 scale이 아니라는 한계점이 있다¹².

안면신경마비는 한의학에서 구안와사에 해당하며, 《黃帝內經·靈樞·經筋篇》에 “足陽明之筋 … 其病 … 卒口僻 急者 目不合 熱即筋縱 目不開 頰筋有寒 即急引頰 移口有熱 即筋弛 縱緩不勝收 故僻”에서 口僻으로 최초로 언급된 이래, ‘風口喎候’, ‘口眼喎僻’, ‘口眼歪斜’ 등으로 불리었으며, 《三因方》에서부터 “口眼喎斜”로 칭하게 되었다¹⁸.

한의학적으로 구안와사의 원인을巢¹⁹는 풍으로,張²⁰은 한, 열로,朱²¹는 허한으로,許²²는 내상을 원인으로 보았고, 이와 같은 원인으로 맥락이 공허한 상태에 풍한 등의 사기가 안면부의 경락인 수양명대장경, 족소양담경, 족양명위경, 수태양소장경에 침습하여 경기순환이 어려워 경락이 어체되고 기혈이痺阻되어 경근의 자양이弛緩不收한 소치로 발병하며¹³, 따라서 祛風散寒, 溫經通絡하는 방법으로 다스려야 한다.

본 증례에서 환자는 이미 발병한 지 4개월 가량 지난 상태로, 발병 초기에 타병원에서 스테로이드 약물 치료 및 한방 치료를 진행하였으나 증상에 대한 큰 호전이 없어, 입원 당시에는 별무치료 중인 상태였다. 발병한지 수 개월이 지난 관계로, 안면부 및 이후부의 통증은 나타나지 않는 등 급성적인 통증은 호소하지 않았으나, 우측 안면신경 마비로 인하여 우측 안면 전반에 걸친 둔마감, 근위약 및 미세 경련을 나타냈으며 우측 폐안이 불가능하고 용력 시에도 약 1 mm 가량을 남겨두고 완전한 폐안은 불가능한 상태였으며, 눈썹을 거상하여 우측의 이마 주름을 잡는 것이 불가능하였고, 구순의 근 위약으로 인하여 아, 이, 우 와 같은 입모양을 만드는 것이 어렵고 비대칭적이었으며, 음수 및 저작 시에도 우측으로 새는 경향이 있는 등, 만성적인 경과를 보이며 안면부 근육 및 신경의 전반적인 기능 저하를 보이는 상황이었다. 또한 환자는 평소에도 기운이 항상 없으며, 面色白, 맥은

虛無力하며 설은 淡紅색으로 氣血兩虛한 상태였다.

발병한 지 시일이 경과하여 만성으로 진행되는 단계에 있으나, 초기의 스테로이드 및 한방 치료 외에는 어떠한 치료도 시도하지 않고 있는 환자에 대하여 증상 제거, 기능 회복 및 후유증 발생 방지를 목적으로 입원 후 집중 치료가 필요하다고 판단하였다. 입원한 환자에 대해, 우리는 동의보감 및 방약합편에서 장기간 기혈이 손상되었거나 강장 및 피로회복, 병후 허약에 사용하는 쌍화탕, 비위허약의 제반 임상증상에 널리 활용되는 보중익기탕 Ⅰx, 및 우황감맥원을 사용하여 저하되어 있는 신체의 원기를 돋우는 치료를 시작하였다. 그 후, 증상에 대한 적극적인 호전을 위하여 주로 구안와사에 통용되어 去風邪, 去痰하고 기혈순환 촉진의 효능이 있는 가미보익탕과 정안단으로 처방을 변경하였다. 더불어, 안면/두경부 주요혈인 地倉(ST4), 頰車(ST6), 曲池(LI11), 風池(GB20)에 침구치료를 매일 2회 시행하였고, 본원의 신바로2 약침 및 청열해독의 효능이 있는 황련약침을 사용하였다. 또한 매일 1회 ultrasound 및 ICT 치료를 시행하여 손상된 신경의 회복을 도모하였다. 이와 같은 치료를 통하여 이마 주름 짓기가 가능한 영역이 증가하여 대칭적인 주름 짓기가 가능하였고 완전 폐안이 가능하게 되었으며, 우측 안면 피부의 탄력 증가, 우측 안면부 경련 증상 감소 및 저작 시 우측 하악부의 근력이 증대되었다. 그러나 시일이 많이 경과한 후 치료를 시행하게 되어 우측 안면 하부의 근력은 완전 회복이 어려웠으며, 이에 따라 빨대를 이용한 음수 시, 볼에 바람을 넣는 동작 및 아, 이, 오 발음 시에는 약간의 저하 및 비대칭을 나타내었다.

본 증례는 발생한 지 수 개월이 경과하여서 급성 통증은 없으나, 안면 각 부의 기능이 저하되어 만성 단계로 진행하고 있는 말초성 안면신경마비에 대하여 집중적인 한방 치료를 위한 입원 치료를 시행한 후, 관련 지표에 있어서 유의미한 결과를 나타냈고 환자의 증상 및 기능 또한 정상에 근

접한 상태로 회복하였다. 그러나 증상의 개선 여부를 정확히 판단하기 위한 충분한 평가 척도의 부재가 한계점으로 존재한다고 사료되어, 추후 말초성 안면신경마비에 대한 정확하고 효율적인 평가 척도의 개발을 위한 관련 연구가 필요할 것으로 보인다.

Ⅳ. 결 론

2018년 03월 03일부터 2018년 04월 21일까지 편측성 말초성 안면신경마비 환자 1례에 대하여 한방 치료를 시행하여 효과를 입증하였고, 객관성 있는 진단 방법 및 효과적인 한방 치료법에 대한 추후 연구가 필요할 것으로 보인다.

참고문헌

1. Yang HJ, Joo HA, Baek SC, Park JS, Hong SH. A Clinical Report on 35 Inpatients with Facial Paralysis Effects of Early Oriental Medicine Treatment on House-Brackmann Grade in Bell's Palsy. *The Journal of Korean Oriental Medical Ophthalmology & Otolaryngology & Dermatology* 2011;24(3):108-18.
2. Murphy JM, Saxena AB. Bell's palsy: Treatment guidelines. *Ann Indian Acad Neurol* 2011; 14(Suppl 1):70-2.
3. Adour KK, Byl FM, Hilsinger RL, Jr, Kahn ZM, Sheldon MI. The true nature of Bell's palsy: Analysis of 1,000 consecutive patients. *Laryngoscope* 1978;88(5):787-801.
4. National Teacher Training Center for Health Personnel. Family medicine. Seoul: Snupress: 2001, p. 519-24.
5. Lawrence MT, Stephen JM, Maxine AP. Current medical diagnosis and treatment. Seoul: Hanwoori:

- 1999, p. 1096.
6. Netter FH. The ciba collection of medical illustrations volume 1 part II. Seoul: Jeongdam; 2000, p. 211.
 7. Braunwald E. Harrison's principle of internal medicine volume 2. Seoul: MIP; 2009, p. 3105.
 8. Yang KR, Song HS. Influence of Dysgeusia on Prognosis of Peripheral Facial Paralysis. *The Journal of Korean Acupuncture & Moxibustion Society* 2007;24(3):1-8.
 9. Lee DS. Treatment of Acupuncture. Beijing: Publisher of People's hygiene; 1998, p. 155-6.
 10. The society of Korean medicine rehabilitation. Korea rehabilitation medicine. Seoul: Kunja; 2005, p. 160, 163-4, 244-5.
 11. Son IS, Seo JC, Cho TS, Kwon HY, Yoon HM, Jang KJ, et al. The Effects of Admission Care on Bell's Palsy - Case Control Study. *The Journal of Korean Acupuncture & Moxibustion Society* 2002;19(2):201-10.
 12. Kim JI, Koh HK, Kim CH. A study of facial nerve grading system. *The Journal of Korean Acupuncture & Moxibustion Society* 2001;18(2):1-17.
 13. Kenneth WL, Ian B, Geraint F. Neurology and neurosurgery illustrated. Seoul: Panmun Education; 1998, p. 268-73.
 14. Yang KR, Song HS. Effect of Bee Venom Pharmacopuncture Complex Therapy on Peripheral Facial Paralysis. *The Journal of Korean Acupuncture & Moxibustion Society* 2009;26(4):29-37.
 15. Lee WS, Yoon PM, Kim DY, Lee JH. Clinical Application of FEMA Grading System. *Korean Journal of Otorhinolaryngology-Head and Neck Surgery* 1998;41(11):1378-82.
 16. Heo JY. [Health TALK] A sudden facial paralysis... What is the reason of trembling facial spasm?. http://biz.chosun.com/site/data/html_dir/2018/05/11/2018051102671.html
 17. Shin YJ, Kwon NH, Park HA, Woo HS, Baek YH, Park DS, et al. Clinical Study on Recurrent Peripheral Facial Nerve Palsy. *The Journal of Korean Acupuncture & Moxibustion Society* 2009;26(1):29-37.
 18. The society of Korean Acupuncture & Moxibustion Medicine. The acupuncture and moxibustion. Paju: Jipmoondang; 2008, p. 186-90.
 19. Chao YF. General treatise on causes and manifestations of all diseases. Beijing: China literature publications; 1966, p. 35.
 20. Zhang J. Synopsis of prescriptions of the golden chamber. Tainan: Seil Publish; 1972, p. 68.
 21. Zhu Zh. Danxi's mastery of medicine Volume 1. Seoul: Daesung; 1982, p. 69.
 22. Heo I. ChimGuKyungHumBang. Seoul: HL medical; 1949, p. 55-6.