

소뇌성 다계통위축증(MSA-C) 환자 한방 치험 1례

조준호¹, 임보라¹, 정택수¹, 전정룡¹, 박진서¹, 이유진², 권도익¹
¹동수원한방병원 한방내과, ²동수원한방병원 한방재활의학과

A Case Report of a Multiple System Atrophy-C Patient Treated by Korean Medicine

Jun-ho Cho¹, Bo-ra Lim¹, Taek-su Jeong¹, Gyeong-ryung Jeon¹, Jin-seo Park¹, Yu-jin Lee², Do-ick Kwon¹
¹Dept. of Internal Korean Medicine, Dongsuwon Korean Medicine Hospital
²Dept. of Rehabilitation Medicine of Korean Medicine, Dongsuwon Korean Medicine Hospital

ABSTRACT

Objectives: This study evaluates the effect of Korean medicine in a patient with multiple system atrophy-C (MSA-C).

Methods: A patient diagnosed with MSA-C was treated with herbal medicine (*Boyangwhano-tang hap Yeokgan-san*), acupuncture, and moxibustion for 8 weeks. Clinical improvements were evaluated by the unified MSA rating scale (UMSARS) and the scale for the assessment and rating of ataxia (SARA).

Results: Improvements in the total scores of UMSARS Part I, II, and IV and SARA were observed after Korean medicine treatments. However, there were no improvements to the urinary and autonomic dysfunctions.

Conclusions: Korean medicine treatment may be an effective treatment for a degenerative, progressive disease like MSA-C.

Key words: case report, multiple system atrophy-C (MSA-C), cerebellar ataxia, Korean medicine, UMSARS, SARA

1. 서 론

다계통위축증(Multiple system atrophy, MSA)은 중추신경계의 퇴행성 질환으로 임상적으로 추체의 위로 및 추체로 증상과 소뇌 기능 장애, 자율신경계 장애의 조합으로 발현된다¹. 다계통위축증은 증상이 다양하고 복합적으로 나타나 진단이 어려우며 특히 파킨슨병과 유사한 경우가 많으나 파킨슨병과 달리 병의 진행이 빠르고 예후가 불량하여 발병 후 7-10년이면 사망에 이르게 된다².

다계통위축증은 임상양상에 따라 자율신경계증상이 두드러지는 샤이-드레거증후군(Shy-Drager syndrome, MSA-A), 파킨슨증상이 두드러지는 줄무늬체핵질변성(Striatonigral degeneration, MSA-P), 그리고 소뇌증상이 두드러지는 올리브교소뇌위축증(Olivopontocerebellar atrophy, MSA-C)으로 분류되어 왔으나 최근 이들 질환 모두에서 공통적으로 교세포포질포집체(Glial Cytoplasmic Inclusions, GCIs)라는 특징적인 병리 소견과 자율신경계증상이 동반될 수 있다는 사실이 밝혀진 후 샤이-드레거증후군(MSA-A)라는 용어는 잘 사용하지 않는다³.

다계통위축증의 진단에는 자율신경실조검사, 방사선검사 등이 사용되며 임상소견을 중심으로 임상양의 진단을 내리게 된다. 최근에는 Gliman S

· 투고일: 2018.08.03, 심사일: 2018.10.25, 게재확정일: 2018.10.30
· 교신저자: 권도익 경기도 수원시 팔달구 권광로 367번길 77
동수원한방병원 한방2내과
TEL: 031-210-0226 FAX: 031-210-0146
E-mail: kwondoickn@naver.com

등이 고안한 진단 기준을 통해 Levodopa의 반응성, GCI의 병리적 소견을 고려하여 'Possible', 'Probable', 'Definite'으로 다계통위축증을 분류하여 진단하고 있다⁴. 다계통위축증의 진행을 늦추는 치료법은 아직 없으며 각각의 증상에 대하여 대증적인 치료법이 대부분이며 이를 통해 삶의 질을 개선하는 것이 치료의 목표가 된다⁵.

소뇌성 다계통위축증(MSA-C)에 대한 기존 한방 증례로는 보행장애와 현훈을 주 치료 목표로 한 백⁶, 강⁷, 임⁸ 등의 증례가 있으며 배뇨장애를 치료한 변 등⁹의 증례가 있다. 본 증례의 환자는 비정형파킨슨증으로 진단 후 약 1년간 Levodopa 등 약물 복용하였으나 보행장애, 현훈, 구음장애 등 소뇌실조증상과 함께 배뇨장애, 자율신경실조증상 점차 악화되어 본원 내원 후 신경과 협진 통해 'Probable MSA-C'로 진단 받았다. 이후 8주간의 한방 침구, 한약 치료 등을 통해 객관적 평가 척도 및 주관적 평가에서 모두 유의한 호전이 확인되었기에 본 증례를 보고하는 바이다.

II. 증례

1. 환 자 : 박○○(F/56)
2. 신장/체중 : 153 cm/51 kg
3. 주소증 : 보행장애, 현훈, 어둔
4. 발병일 : 2017년 04월경
5. 과거력
 - 1) 고혈압 : 2008년 진단, 고혈압 약물 복용 중
 - 2) 요실금 : 2013년 진단, 성빈센트병원 수술 기왕력 있음.
6. 현병력

만 56세 보통 체격의 여환으로 고혈압으로 10년간 약물 복용 중이며 2013년경 요실금으로 성빈센트병원에서 수술하였으며, 이후 배뇨장애 다소 호전되었던 자로 2016년 10월경부터 빈뇨 및 잔뇨감, 요실금 증상 재발했다고 하며 2017년 04월경 갑작스러운 현훈과 함께 똑바로 걷지 못하

고 한쪽으로 기우는 양상의 보행장애, 어둔 동반되어 성빈센트병원 입원하여 진행한 검사 상 r/o Atypical parkinsonism 진단 받음. 이후 서울 아산병원에서 진행한 유전자 검사(정확한 검사 내용 확인 불가)상 특이소견 없었다고 하며, 2017년 08월경부터 일산혜브리병원에서 약물 처방 받아 통원 치료하였으나 보행장애, 현훈, 운동완만, 어둔, 연하곤란, 진전, 배뇨장애, 수면 무호흡 등 제반 증상 점차 악화되어 환자 및 보호자 적극적인 한방 치료 위해 2018년 06월 04일 본원 한방내과 입원함.

7. 사회력
 - 1) 학 력 : 초졸
 - 2) 직 업 : 상업(수산물 도매업)
 - 3) 기 혼 : 1남 2녀
 - 4) 음주력(-), 흡연력(-)
 - 5) 발병 3년 전부터 친동생과 금전적 갈등 있어 심한 스트레스를 받음.
8. 가족력 : 고혈압(母), 위암(父), 유방암(妹)
9. 임상증상
 - 1) 보행장애 및 현훈 : 2017년 04월경 설명하기 어려운 양상의 현훈과 함께 보폭이 감소하고 보행 시 일직선으로 똑바로 걸으려 해도 양 옆으로 비틀비틀 흔들리며 한쪽으로 기우는 양상의 보행장애 발생함.
2017년 08월경부터 일산혜브리병원 통원하며 약물치료 하였으나 보행장애, 현훈 증상 점차 악화되어 본원 내원 초에는 보호자의 양손 부축에도 약 5 m의 평지 보행 곤란하여 보행을 포기하고 휠체어로 이동함. 발병 이후 자세 불안정성은 동반되지 않았다고 하며 느린 보행 속도, 좁은 보폭 양상의 보행장애가 점차 악화되었다고 함.
 - 2) 운동완만 : 상하지 근력에서 양측 간에 유의한 차이 보이지 않았으며, 관절 가동 범위 또한 정상적으로 확인됨. 일상생활 전반에서 서동증 관찰되며 특히 보행, 구음장애에서 두드러짐.

- 3) 구음장애(어삼, 어둔) : 발음이 다소 어눌하며 속도가 느리고 음량이 작아 대화를 이어가기 곤란함.
- 4) 연하곤란 : 발병 이후 주 1-2회 정도 액체류 섭취 시 사례가 들렸다고 함.
- 5) 진 전 : 운동 시, 특히 기도 진전(Intention tremor)이 양측 수지 부위에서 관찰 됨. 진전으로 인해 자력으로 수저질하기 곤란하며 글씨 쓰기, 단추 잠그기 등 일상생활 다소 제한 됨.
- 6) 방광직장장애 : 요실금 수술 이후 배뇨 장애 다소 호전되었으나 발병 6개월 전부터 요의빈삭(주, 야간 q 1 hr), 잔뇨감 및 화장실로 이동하는 도중 또는 복압 상승의 상황 시 요실금이 동반된다고 함. 배뇨 소리에 힘이 없고 간혹 쥐어짜듯이 힘을 주어도 몇 분간 소변이 나오지 않은 적이 있었다고 함. 2-3일에 1회 굳은 변 양상으로 힘을 강하게 주어야 배변 가능하며 배변 후에도 잔변감 호소함.
- 7) 수면장애 : 평소 잤는 야간 노의로 인해 수면의 질이 매우 불량하였으며 코골이가 심하였다고 함. 발병 후 성빈센트병원에서 처방받은 양압기를 착용하고 입면 하였으며 1시간에 1번씩 노의로 깬다고함. 총 수면 시간은 4시간 정도였으며 기상 후에도 개운한 느낌은 없었다고 함.
- 8) 자율신경실조증 : 앉았다 일어날 때와 같은 체위 변경 시에 아찔한 양상의 현훈과 함께 양측 하지로 힘이 빠지는 듯한 양상의 자율신경실조증 호소함. 기립성저혈압 확인됨(와위 및 기립 시 맥박은 유의한 변화 없었으며, 기립 시 수축기/이완기 혈압이 30/20 mmHg 감소).
10. 활력징후(입원 초) : 혈압(190/110 mmHg), 맥박(70회/분), 호흡(20회/분), 체온(37.1 ℃)
11. 망문문절
 - 1) 望 診 : 面色微赤微黑, 顴骨赤, 舌微紅苔白薄
 - 2) 聞 診 : 聲音微弱, 呃逆, 口臭
 - 3) 問 診 : 頭痛, 眩暈, 目眩, 口乾, 口渴, 惡寒, 喜

溫, 喜冷水, 汗少, 手足冷, 下肢無力, 食慾不振, 大便微硬, 小便頻數, 尿失禁, 殘尿感, 淺眠

4) 切 診 : 腹部膨滿壓痛, 脈弦微滑數

12. 검사소견

1) 영상 및 특수검사

- (1) Brain MRI(2018년 06월 19일) : Cerebellar atrophy(Fig. 1)
- (2) Brain Angio CT(2017년 04월 14일) : Mild focal stenosis at the proximal portions of both cervical ICAs
- (3) Brain PET CT(F-18 FP-CIT)(2017년 07월 11일) : Rt. caudate nucleus, putamen show diffusely decreased activity(Fig. 2).
- (4) I-123 MIBG Myocardial SPECT(2017년 07월 26일) : Preserved adrenergic function of the cardiac myocardium
- (5) Polysomnography(2017년 07월 26일) : Apnea & Hypopnea on sleeping
- (6) TCD(2018년 06월 19일) : Normal
- (7) EEG(2018년 06월 14일) : Normal

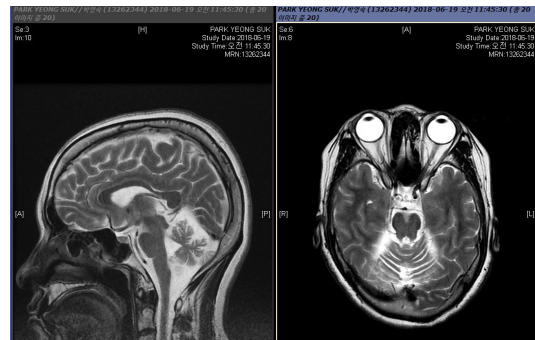


Fig. 1. Brain MRI (Sagittal, Axial T2WI) shows cerebellar atrophy.

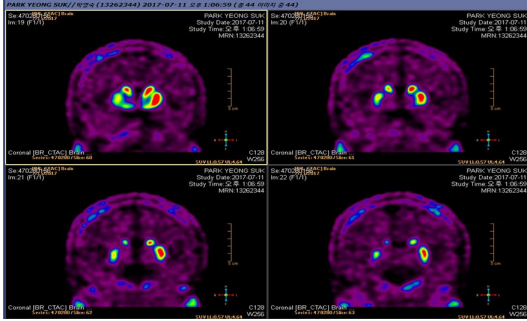


Fig. 2. PET CT shows hypometabolism, Rt. caudate nucleus, putamen.

2) 혈액학, 요역학적 소견

- (1) 입원 혈액검사(CBC, LFT, Lipid, CRP, TFT etc) : TG 291, 이외 Normal
- (2) 입원 소변, 대변검사 : Normal
- (3) 율슨병 감별검사 : Ceruloplasmin(Serum) 20.5 mg/dL, Copper(24 hrs urine) 31.5 µg/day
- (4) 서울아산병원 유전자 검사 : Normal(척수소뇌변성증; SCD 감별위한 유전자 검사로 추정)

3) 이학적 검사 소견(2018년 06월 06일)

- (1) Mental status : Alertness(+) Awareness(+) Orientation(+)
- (2) Higher Cortical Function(Memory, Judgement, Language etc) : Dysarthria
- (3) Cranial Nerve Function : Intact
- (4) Motor/Sensory Examination : Intact
- (5) Reflexes : E/J +++/+++, W/J +++/+++, K/J +++/+++
- (6) Cerebellar Function Test
 - ① Romberg sign(-)
 - ② Tandem gait(+)
 - ③ Finger to Nose test(-/-)
 - ④ Heel to shin test(-/-)
- (7) Babinski's sign(++)
- (8) Ankle clonus(-/-)
- (9) MMSE/CDR/GDS : 25/1/3
GDS(Geriatric Depression Scale) : 20

13. 진단

- 1) 한방 변증 : 肝陽化風
- 2) 양방 진단 : Probable MSA-C

14. 치료 및 경과

- 1) 치료 기간 : 2018년 06월 04일-2018년 07월 27일 (8주)

2) 치료 목표

- (1) 신경과 협진 통한 진단 및 약물 조절
- (2) 한방 치료로 질병의 치명적 진행을 늦추고 보행장애, 현훈 등의 호전 통한 일상생활의 개선

3) 치료 방법

- (1) 침술 치료 : 일요일을 제외한 입원 기간 동안 1일 2회 일정한 시간에 0.25×30 mm stainless steel(동방 침구 제작소 일회용 호침) 사용하여 아래의穴位에 자침한 후 20분간 留針하였다.

- ① 오전 9시 : GV20(百會), Ex-HN03(印堂), CV23(廉泉), 양측의 ST08(頭維), Ex-HN05(太陽), 좌측의 耳神門, TE17(翳風), LI04(合谷), TE05(外關), LI11(曲池), LR03(太衝), ST36(足三里), SP06(三陰交), SI03(後谿), BL62(申脈), 우측의 PC06(內關), 肝勝格, 腎正格

- ② 오후 2시 : GV20(百會), CV04(關元), CV10(下腕), CV12(中腕), CV13(上腕), 양측의 ST21(梁門), ST22(關門), ST25(天樞), LI04(合谷), LR03(太衝)

- (2) 구술 치료 : 일요일을 제외한 입원 기간 동안 신기구(동방쑥탄) 1일 1회 20분, 무연구(동방미니무연뜸) 1일 1회 3장씩 아래의穴位에 시행하였다.

- ① 신기구 : CV04(關元)
- ② 무연구 : 양측의 LI04(合谷), LI10(手三里), LI11(曲池), LR03(太衝), ST36(足三里), SP06(三陰交), GB39(懸鐘)

- (3) 한약 치료 : 補陽還五湯 合 抑肝散(Table 1)

2첩을 각 100 cc, 3포로 전탕하여 1일 3회 복용하였다.

Table 1. Herbal Medicine (*Boyangwhano-tang hap Yeokgan-san*)

Herbal name	Scientific name	Amount (g)
黃芪	Root of <i>Astragali Radix</i>	15
天麻	Tuber of <i>Gastrodiae Rhizoma</i>	15
豨薟*	Whole plant of <i>Siegesbeckia Glabrescens Makino</i>	15
釣鉤藤	Twig of <i>Uncariae Ramulus Et Uncus</i>	8
紫草	Root of <i>Lithospermi Radix</i>	8
蒼朮	Rhizome of <i>Atractylodis Rhizoma</i>	6
山楂	Fruit of <i>Crataegi Fructus</i>	6
麥芽	Fruit of <i>Hordei Fructus Germinatus</i>	6
赤芍藥	Root of <i>Paeoniae Radix Rubra</i>	4
當歸	Root of <i>Angelicae Gigantis Radix</i>	4
川芎	Rhizome of <i>Cnidii Rhizoma</i>	4
白茯苓	Sclerotium of <i>Poria cocos Wolf</i>	4
厚朴	Bark of <i>Machilus Officinalis Rehder et Wilson</i>	4
陳皮	Peel of <i>Citrus Unshiu Markovich</i>	4
丹蔘	Root of <i>Salviae Miltiorrhizae Radix</i>	4
沙蔘	Root of <i>Adenophora triphylla var</i>	4
蓮子肉	Seed of <i>Nelumbo Nucifera Gaertn</i>	4
甘草	Root of <i>Glycyrrhiza Uralensis Fisch</i>	2

* 제약 회사의 약재 채고 소진으로 豨薟은 7월 10일부터 처방 불가하였다.

- (4) 양약 치료 : 2017년 8월경부터 일산혜브리병원에서 Levodopa를 포함한 약물 복용 중이었으나(Table 2) 소뇌실조 및 자율신경계실조 증상 점차 악화되고 고혈압 조절되지 않아 동수원병원 신경과로 복용 약물의 조절을 의뢰하였다(Table 3).
- (5) 재활 치료 : 2018년 06월 07일부터 동수원병원 재활의학과 협진 통하여 재활치료, 언어치료, 작업치료 시행하였다. 본인 입원 치료 통한 증상 호전으로 06월 30일부터 언어치료, 작업치료는 더 이상 필요치 않아 중단하였다.

Table 2. Western Medicine (일산혜브리병원)

성분/함량	용법
Rasagiline 1 mg	1T #1
Amantadine sulfate 100 mg	2T #2
Benserazide 50 mg, Levodopa 200 mg	2.25T #3
Vortioxetine 5 mg	1T #1
Rivastigmine 9 mg (Exelon patch 5)	q 24 hrs
Clonazepam 0.5 mg	0.5T #1
Aspirin enteric coated 100 mg	1T #1
Olmesartan medoxomil 20 mg	1T #1
Midodrine HCl 2.5 mg	2T #2
Atorvastatin 20mg	1T #1
Mosapride citrate 5 mg	3T #3
Ursodeoxycholic acid 200 mg	2T #2
Vitamin E 1000 iu	2T #2

Table 3. Western Medicine (동수원병원)

성분/함량	용법
Rasagiline 1 mg	1T #1
Benserazide 25 mg, Levodopa 100 mg	3T #3
Rivastigmine 1.5 mg	2T #2
Choline Alfoscerate 400 mg	3T #3
Escitalopram 10 mg	0.5T #1
Pregablin 25 mg	2T #2
Ginkgo biloba Leaf Extract 40 mg	3T #3
Aspirin enteric coated 100 mg	1T #1
Perindopril tertrabutylamine 4 mg	1T #1
Indapamide 1.5 mg	1T #1
Atorvastatin 20 mg	1T #1
Mosapride citrate 5 mg	3T #3
Multivitamins with minerals	2T #2

- 4) 평가방법 : 환자의 치료 경과를 평가하기 위해 (1) UMSARS(Unified Multiple System Atrophy Rating scale), (2) SARA(Scale for the Assessment and Rating of Ataxia)을 3회(입원 초, 입원 4주차, 입원 8주차) 측정하여 비교하였다. (1) UMSARS¹⁰ : 최근 다계통위축증의 평가에 유효한 척도로서 Part I(Historical Review), Part II(Motor Examination Scale), Part III

(Autonomic Examination), Part IV(Global Disability Scale)로 구성되어 있다. Part I은 12가지 항목(각 0~4점), 총 48점 만점이며 Part II는 14가지 항목(각 0~4점), 총 56점 만점이다. Part III는 Orthostatic symptom을 확인하기 위해 Supine, Standing position에서 각각 Heart rate와 Systolic, Diastolic blood

pressure를 측정한다. Part IV는 1점(Completely independent)에서 5점(Totally dependent and helpless)까지 해당되는 점수를 측정한다. 입원기간 중 UMSARS score는 2018년 06월 07일, 07월 02일, 07월 27일 총 3회에 걸쳐 측정하였다.

Table 4. Changes of UMSARS

		06/07	07/02	07/27
Part I	Swallowing	1	1	0
	Handwriting	2	1	1
	Cutting food and handling utensils	3	2	2
	Dressing	3	2	1
	Hygiene	3	2	2
	Walking	3	2	1
	Falling	2	1	1
	Bowel function	2	1	0
	Part I total score	28	21	17
Part II	Action tremor	2	1	1
	Rapid Alternating movements of hands	1	0	0
	Finger taps	2	1	1
	Heel-knee-shin test	1	0	0
	Arising from chair	4	3	2
	Body sway	4	3	3
	Gait	3	2	2
Part I total score	22	15	14	
Part III	Autonomic examination	Y	Y	Y
Part IV	Global disability scale	4	3	3

(2) SARA¹¹ : Ataxia를 평가하는 데 유효한 임상 척도로서 Gait, Stance, Sitting, Speech disturbance, Finger chase, Nose-finger test, Fast alternating hand movements, Heel-shin slide의 8개 항목으로 구성되어 있으며, 입원기간 중 SARA score는 2018년 06월 07일, 07월 02일, 07월 27일 총 3회에 걸쳐 측정하였다.

Table 5. Changes of SARA

	06/07	07/02	07/27
Gait	7	5	4
Stance	6	5	4
Sitting	4	3	3
Nose-finger test	2	1	1
Fast alternating hand movements	2	1	0.5
Heel-shin slide	2	1	1
Total score	27	20	17.5

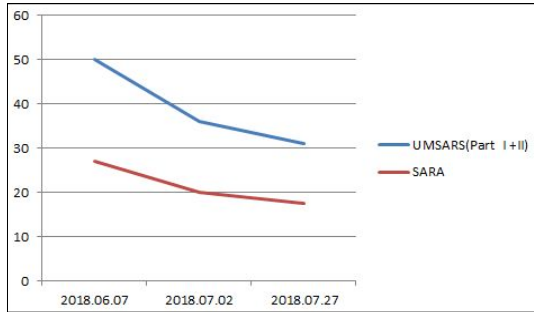


Fig. 3. Changes of total score : UMSARS, SARA.

III. 고찰

다계통위축증은 중추 신경계와 자율신경계를 침범하는 산발성 퇴행성 질환으로 병리적으로는 척수, 뇌간, 소뇌, 기저핵 등 구조물의 세포 손실과 신경아교증을 특징으로 하며 주요 증상으로는 보통 파킨슨 증상을 보이면서 초기에 두드러진 소뇌 증상과 자율신경계 증상을 보인다¹.

최근 다계통위축증의 진단기준이 체계화되고 있지만, 확진을 위해서는 부검을 통한 뇌조직의 위축 소견과 현미경으로 교세포세포질봉입체(GCIs)를 확인하는 것이 필요하다. 국내에서도 부검을 통해 다계통위축증을 확진한 이 등의 부검증례¹²가 있다. 자율신경실조 검사와 방사선학적 검사 외에 Levodopa 치료에 장기간 좋은 반응을 보이는 지 여부는 특발성파킨슨병과 다계통위축증을 감별 진단하는 중요한 기준 중 하나이다¹³. 다계통위축증 환자의 약 30%만이 Levodopa 투여 초기에 좋은 반응을 보이며 이중 90% 이상은 Levodopa에 지속적인 반응을 보이지 않는다¹⁴.

본 증례의 환자는 2017년 04월경 보행장애, 현훈, 어둔 등의 증상 발생하여 성빈센트병원에 입원 후 Brain MRI, Brain Angio CT, PET CT, MIBG Myocardial SPECT 등 검사 진행하였고 비정형파킨슨증(Atypical parkinsonism)으로 진단되었다. 이후 일산해브리병원 통원치료하며 약 1년간 Levodopa 치료하였으나 보행장애, 현훈, 어둔, 연하곤란, 진

전, 배뇨장애, 수면장애 등 증상 점차 악화되어 본원 내원하였으며, 내원 이후 곧바로 동수원병원 신경과 협진 시행하였다. 신경과에서는 ① Brain MRI 상 Cerebellar atrophy있고 환자의 주증상이 소뇌실조증상이며 증상의 진행이 빠르다는 점, ② PET CT에서 Rt. putamen으로 Hypometabolism 소견, ③ 환자가 심한 자율신경실조 증상을 보이나 MIBG Myocardial SPECT에서 adrenergic function은 유지되고 있다는 소견¹⁵, ④ Levodopa 치료 경과 등을 근거로 Glisan S 등의 진단기준⁴에 따라 'Probable MSA-C'로 진단하여 관련 약물을 조절하였다(Table 3).

본 증례의 환자가 호소하는 증상으로 보행장애 및 현훈, 언어곤란, 연하곤란, 진전, 방광직장장애, 수면장애, 자율신경실조 등이 있었으며, 환자의 삶의 질을 저하시키는 가장 주된 증상인 보행장애 및 현훈을 주 치료 목표로 삼았다. 본 환자는 기저 질환으로 고혈압과 일류성 요실금 있었고 최근 3년 여간 친동생과의 금전적 갈등으로 인해 심한 스트레스를 받았다. 四診에서 面色 微赤微黑하나 顴骨 부위는 赤色이었고, 舌 微紅苔白薄, 脈弦微滑數하며 口乾, 口渴, 惡寒, 喜溫, 喜冷水하며 手足冷하였고 腹部膨滿壓痛 하면서 食慾不振, 消化障礙, 呃逆, 口臭 등이 동반되었다. 또한 입원 후 측정된 생체 징후에서 고혈압 조절되지 않았으며, 혈액 검사 상에서는 고지혈증 소견 확인되었다. 환자의 과거력, 사회력, 주소증, 망문문절 등으로 미루어 肝陽化風을 병기로 진단하였다. 肝陽化風은 肝風內動, 즉 '內風'의 상태로 本虛標實을 특징으로 하며 肝血, 腎陰이 不足하여 肝陽上亢, 陽動化風의 所致로 발생한다. 葉天士는 '精血耗衰, 水不涵木, 木少滋榮, 故肝陽偏亢, 內風時起'라 하여 肝陽化風의 병기를 설명하였다¹⁶. 肝陽化風의 병리 기전에 심한 스트레스 상황으로 인한 '肝氣鬱結'과 '氣滯即血滯, 生瘀血'을 중요한 병인으로 보고 補陽還五湯에 抑肝散을 合方 하여 처방하였으며 침구치료를 병행하였다.

補陽還五湯은 王清任, 《醫林改錯》의 처방으로

“治 半身不遂, 口眼喎斜, 言語蹇澁, 口角流涎, 大便乾燥, 小便頻數, 遺尿不禁”이라 하여 氣虛血瘀證에 效能이 있으며 뇌혈관질환, 고혈압, 고지혈증 등에 유의한 효과가 입증되었다¹⁷. 補陽還五湯 처방 구성에서 黃芪는 大補元氣하며 當歸는 補血活血의 효능이 있고, 赤芍藥, 川芎, 桃仁, 紅花, 地龍은 活血祛瘀, 疏通脈絡한다. 환자의 四診에서 瘀血보다는 陰虛陽亢의 소견이 더 뚜렷하였기에 桃仁, 紅花, 地龍은 去하고 丹蔘을 加하였으며, 沙蔘을 加하여 補陰而制陽하였다. 또한 血分에 작용하여 涼血活血, 解毒透疹, 利九竅, 通水道하는 紫草를 加하고¹⁸ 補脾止瀉, 益腎滋精, 養心安神하여 항 우울효과 등이 입증된 蓮子肉을 加하여 부족한 처방 구성을 보강하였다.

抑肝散은 薛己, 《保嬰撮要》의 처방으로 “治 肝經虛熱, 抽搐 或 發熱咬牙 或 驚悸寒熱 或 木乘土而嘔吐痰涎, 腹膨少食, 睡臥不安”이라 하여 疏肝和熱, 清熱鎮痙의 효능으로 肝經虛熱로 인한 癇症, 神經症, 神經衰弱, 히스테리 등을 치료한다¹⁹. 처방 구성 중 鈞鉤藤은 清熱平肝, 息風鎮痙하며 當歸, 川芎은 肝經으로 歸經하여 補血和血, 活血祛瘀行氣의 효과가 있고 蒼朮, 白茯苓, 甘草는 燥濕健脾補中, 柴胡는 疏肝解鬱한다. 환자의 腹診에서 胸脇苦滿의 소견이 없고 腹部膨滿壓痛하면서 食慾不振, 消化障礙가 동반되었기에 柴胡를 去하고 平胃散의 方意를 고려하여 厚朴, 陳皮를 加하였다. 또한 平肝潛陽, 息風止痙하여 일체의 肝風內動으로 인한 風證에 寒熱을 막론하고 사용할 수 있는 天麻를 君藥으로 加하였다.

침구치료의 운용은 대한한방내과학회지에 보고된 소뇌형 다계통위축증의 한방 치험례 4례와 파킨슨형 다계통위축증의 한방 치험례 2례에서 다용된 穴位를 참고하여 選穴하였다. 침 치료에서는 기존 多用穴 외에 左側의 耳神門, TE17(翳風)과 八脈交會穴중 手, 足太陽經에 해당하는 SI03(後谿), BL62(申脈)을 응용하였다. 또한 肝血, 腎陰의 不足으로 인한 肝陽上亢, 陽動化風을 병기로 보아 畝岩

鍼法인 肝勝格, 腎正格을 男左女右의 手法補瀉 및 迎隨補瀉를 적용하여 자침하였다. 오후 치료 시에는 四關과 腹部의 十穴을 取穴하여 胃腸 기능 개선을 통한 보조적인 효과를 기대하였다.

8주간의 입원 기간 동안 한약, 침구치료를 시행하였으며 객관적, 주관적 평가를 통하여 치료 경과를 확인하였다. 다계통위축증의 신뢰할 수 있는 평가척도로 인정되는 Unified MSA Rating Scale에서 Part I, II, IV는 입원 초와 비교하였을 때 입원 4주차, 8주차에서 유의한 호전이 확인되었다. 그러나 Autonomic Examination을 평가하는 Part III에서는 입원 초와 입원 4주차, 8주차에서 유의한 변화가 없었다. 또한 ICARS(International Cooperative Ataxia Rating Scale)의 한계점을 보완하고 소뇌성 실조의 평가를 위해 고안된 척도인 SARA에서 입원 4주차, 8주차의 total score가 입원 초에 비하여 유의하게 호전된 것이 확인되었다.

본 환자는 소뇌실조증상 중 특히 보행장애와 현훈으로 인한 일상생활의 큰 제약이 있기에, 주된 치료 목표를 이들 증상의 개선으로 삼았다. 8주 입원기간 동안 보행 양상 호전되어 자가 또는 한 손으로 난간을 잡는 형태로 40여분 보행 가능하였으며, 보호자 도움 없이 방향 전환과 회전이 가능하였다. 또한 7월 초부터는 보호자 동행 및 부축 하에 계단 상행 보행 가능하였고, 본인 기준으로 최대 1층에서 6층까지 계단 상행하였다. 낙상 등의 위험성 있어 계단 하행 보행은 시도하지 않았다. 현훈 정도는 입원 초기를 NRS 10, 퇴원 전을 NRS 5로 표현하였다. 이외에도 연하곤란은 급하게 액체류를 섭취하는 경우가 아니라면 관찰되지 않는다고 하였으며, 기도 진전 또한 호전되어 독립적으로 수저질과 컵 들어 물 마시기, 글씨 쓰기 등이 가능해져 일상생활의 자립도가 증가하였다. 수면장애의 경우 양압기를 착용하면서 수면 시간은 평균 6시간 이상으로 확인되었고 야간뇨로 평균 3회 기상하였지만 재입면 곤란 없이 비교적 양질의 수면을 취하였다.

그러나 보행, 구움장애에서 두드러졌던 운동완만은 별다른 호전 소견이 없었다. 입원 초에는 심한 현훈으로 보행이 제한되어 치료 전,후의 보행속도를 비교하는 데 한계가 있었으며, 어둔 양상의 구움장애는 입원 초와 비교하여 변화 소견이 없는 것으로 평가되었다. 배뇨 이후 잔뇨감은 입원 전보다 호전되었다고 하며 야간뇨는 평균 3회 정도로 감소하였으나 급박뇨 및 요실금 증상 지속되었고 비뇨기와 협진 시 배뇨 후 잔뇨량 180 cc 이상 확인되어 약물 치료 권고 받았다. 2-3일에 한 번 굳은 양상의 배변을 하였던 것과 비교하여 입원 기간에는 매일 정상 변으로 배변이 가능하였으나 총 5차례 대변 실금 증상이 새로 확인되었다. 신경과 협진 통한 약물 조절 이후 입원 기간 중 혈압은 정상범위 내로 유지되었으나 와위/기립 시 자세 변경에 따른 수축기/이완기 혈압은 입원 초, 입원 4주차, 입원 8주차에서 모두 30/20 mmHg의 차이가 있었다. 특히 야간에 화장실로 이동하기 위해 보행기로 보행하던 중 양쪽 다리에 힘이 풀리면서 수초간 실신하는 모습이 관찰되어 야간 이동 시에는 가급적 휠체어를 사용하시도록 보호자에게 안내하였다.

본 증례의 환자는 비정형파킨슨증(Atypical parkinsonism)으로 진단 받고 Levodopa 치료하며 경과 관찰하였으나 점차 증상이 악화되어 한방병원으로 내원하였다. 이에 치료자는 신경과 협진을 통한 현대의학적 진단과 복용 약물 조절을 가장 우선적으로 고려하였고, 소뇌성 다계통위축증으로 진단된 이후 약 8주간 침, 뜸, 한약 치료 등을 시행하여 객관적, 주관적 평가에서 보행장애 및 현훈을 포함한 여러 임상증상의 유의한 호전을 확인하였다. 그러나 방광직장장애와 자율신경실조증상은 입원 치료에도 별다른 호전이 관찰되지 않았으며 치료 기간 중 대변 실금의 증상이 새로 발생하였다. 변 등⁹의 한방 치험례를 참고하여 배뇨장애가 심한 다계통위축증 환자에게 B32(次膠) 전침 치료 등을 고려해볼 수 있겠으나 본 증례의 환자는 보행장애, 현훈 등의

소뇌 실조증상이 삶의 질을 매우 저하시키고 있어 이들 증상의 호전을 우선 치료 목표로 삼았다. 입원 초기에 신경과 협진으로 Levodopa 용량 감량 및 고혈압 약물을 조절하였고, 치료 기간 동안 별다른 변인이 없는 상황에서 한방 치료 위주로 난치성 퇴행성 신경질환의 하나인 다계통위축증의 여러 임상 증상의 호전을 확인한 것에 본 증례의 의의가 있다고 생각한다. 그러나 현재 다계통위축증의 한방 치료는 현대 의학적 치료와 마찬가지로 대증 치료 수준이며 증례보고도 제한적이다. 추후 한방 치료의 유의성 입증과 재현성 확보를 위한 다양한 임상 보고가 필요할 것으로 사료 된다.

IV. 결 론

보행장애, 현훈 등을 주소로 하는 소뇌형 다계통위축증(MSA-C)으로 진단된 환자 1명을 肝陽化風으로 변증하여 약 8주간 한약, 침구 치료를 통해 객관적, 주관적 평가에서 유의한 호전을 확인하였기에 본 증례를 보고하는 바이다.

참고문헌

1. Quinn N. Multiple system atrophy - the nature of the beast. *Journal of Neurology, Neurosurgery and Psychiatry. Special Supplement* 1989;52(suppl):78-89.
2. Wenning GK, Ben Shlomo Y, Magalhães M, Danie SE, Quinn NP. Clinical features and natural history of multiple system atrophy: An analysis of 100 cases. *Brain* 1994;117(4):835-45.
3. Korean Neurological Association. *Test book of Neurology*. 2nd Edition. Seoul: Panmun; 2012, p. 509.
4. Gilman S, Wenning GK, Low PA, Brooks DJ, Mathias CJ, Trojanowski JQ, et al. Second

- consensus statement on the diagnosis of multiple system atrophy. *Neurology* 2008;71(9):670-6.
5. Flabeau O, Meissner WG, Tison F. Multiple system atrophy : current and future approaches to management. *Ther Adv Neurol Disord* 2010 Jul;3(4):249-63.
 6. Baik YS, Jo EY, Choi HJ, Jung SH. A Clinical Case Study on Multiple System Atrophy-C. *J Int Korean Med* 2008;spr:119-26.
 7. Kang YG, Shim WS, Lee BR, Kin KL, Park DI. A Case Study of a MSA Patient Treated by Korean Medical Treatment. *J Int Korean Med* 2015;spr:138-42.
 8. Im JW, Lee JE, Yei YC, Kim YS, Cho KH, Moon SK, et al. A case report of multiple system atrophy patient treated by Korean Medicine. *J Int Korean Med* 2013;spr:206-10.
 9. Byeon HS, Park JY, Leem JT, Kim MY, Kim CH, Jung WS, et al. A Clinical Case Study on Multiple System Atrophy with Dysuria treated with Electroacupuncture and Moxibustion. *J Int Korean Med* 2008;fal:196-203.
 10. Wenning GK, Tison F, Seppi K, Sampaio C, Deiem A, Yekhlef F, et al. Development and validation of the Unified Multiple System Atrophy Rating Scale(UMSARS). *Movement Disorders* 2004;19(12):1391-402.
 11. Schmitz-Hübsch T, du Montcel ST, Baliko L, Berciano J, Boesch S, Depondt C, et al. Scale for the Assessment and Rating of Ataxia: development of a new clinical scale. *Neurology* 2006 Jun 13;66(11):1717-20.
 12. Lee JH, Song SK, Kim SK, Kim TS, Lee PH. An Autopsy Case of Multiple System Atrophy. *J Korean Neurol Assoc* 2010;28(1):56-8.
 13. Gibb WR, Lees AJ. The relevance of the Lewy body to the pathogenesis of idiopathic Parkinson's disease. *J Neurol Neurosurg Psychiatry* 1988; 51(6):745-52.
 14. Wenning GK, Geser F, Stampfer-Kountchev M, Tison F. Multiple system atrophy: an update. *Mov Disord* 2003;18(Suppl 6):34-42.
 15. Druschky A, Hilz MJ, Platsch G, Radespiel-Troger M, Druschky K, Kuwert T, et al. Differentiation of Parkinson's disease and multiple system atrophy in early disease stages by means of I-123-MIBG-SPECT. *J Neurol Sci* 2000;175(1):3-12.
 16. Choi SH. Bibliographical study on the Pathology of Endogenous wind stirring in liver. *J of Eastern Pathology*. 1984;1:53-8.
 17. Kim NY, Lee I, Jang HY, Im JM, Kim SM, Cho HG, et al. Effect of Boyanghwanoh-tang extract on Blood Pressure and Regional Cerebral Blood Flow in Rats. *Korean J Oriental Medical Physiology & Pathology* 2001;15(5):682-6.
 18. Kang SH, Kim GJ. Effects of Lithospermum erythrorhizon on the cytokine gene expression in human keratinocytes. *The Journal of Korean Medical Ophthalmology & Otolaryngology & Dermatology* 2013;26(1):50-62.
 19. Lim SM, An JJ, Choi BR, Song GC, Kim MH, Kim YS, et al. A case study of tremor patient with Yeokgansan-gamibang. *Korean J Orinet Int Med* 2003;24(4):1062-106.