

## 약인성 급성 이상운동증 환자의 한방 치험 1례

이상화<sup>1</sup>, 신희연<sup>1</sup>, 김정화<sup>1</sup>, 김연진<sup>1</sup>, 조승연<sup>1,2</sup>, 박정미<sup>1,2</sup>, 고창남<sup>1,2</sup>, 박성욱<sup>1,2</sup>

<sup>1</sup>경희대학교 대학원 한방순환신경내과학교실

<sup>2</sup>경희대학교 한의과대학 순환·신경내과

### A Case of Drug-Induced Acute Dyskinesia Treated with Korean Medicine

Sang-hwa Lee<sup>1</sup>, Hee-yeon Shin<sup>1</sup>, Jeong-hwa Kim<sup>1</sup>, Yeon-jin Kim<sup>1</sup>,  
Seung-yeon Cho<sup>1,2</sup>, Jung-mi Park<sup>1,2</sup>, Chang-nam Ko<sup>1,2</sup>, Seong-uk Park<sup>1,2</sup>

<sup>1</sup>Dept. of Cardiology and Neurology of Clinical Korean Medicine, Graduate School, Kyung Hee University

<sup>2</sup>Dept. of Cardiology and Neurology, College of Korean Medicine, Kyung Hee University

#### ABSTRACT

**Objectives:** The objective of this study was to report a clinical case that suggests potential beneficial effects of Korean medicine therapy for the treatment of levosulpiride-induced acute dyskinesia.

**Methods:** A patient having drug-induced acute dyskinesia was given a series of Korean medicine therapy treatments, including administration of the herbal medicine *Chengsimyeonja-tang-gamibang*, acupuncture, electroacupuncture, pharmacopuncture, and moxibustion over the 17 days of the hospitalization period. During the therapy, the progression of the disease was measured by the Abnormal Involuntary Movement Scale (AIMS).

**Results:** During the therapy, the remission of orofacial dyskinesia and improvement of AIMS scores were observed.

**Conclusion:** Korean medicine therapy has potential benefits for the treatment of drug-induced acute dyskinesia.

**Key words:** drug-induced acute dyskinesia, orofacial dyskinesia, levosulpiride, *Chengsimyeonja-tang-gamibang*

## 1. 서 론

이상운동증(Dyskinesia)은 과운동성의 운동 이상을 의미하는 것으로, 얼굴, 입, 혀, 사지, 몸통에서 관찰된 특별한 목적이 없으며, 불규칙하고, 비자발적인 움직임 자체를 말한다.

정신질환 진단 및 통계 편람 4th edition(Diagnostic and Statistical Manual of Mental Disorders, 4th

Edition, DSM-IV)에서는 이상 운동의 발생이 도파민 수용체 차단제 약물 노출 후 적어도 3개월(60세 이상 노인에서는 1개월) 이내, 혹은 구강 투여 종료 후 1개월 이내에 발생했을 경우 지연성 이상운동증(Tardive Dyskinesia, TD)으로 정의하며<sup>1</sup> 구안면부 이상운동, 무정위 운동증(Athetosis), 근육긴장이상(Dystonia), 정좌불능증(Akathisia) 등 다양한 증상을 포함한다.

급성 이상운동증(Acute Dyskinesia, AD)은 원인 약물 노출된 즉시 상기 임상 증상이 발생한 것으로, 증상이 발생한 시기로 TD와 구별된다.

Levosulpiride는 진토제로 다용하는 Benzamide

· 투고일: 2017.10.24, 심사일: 2017.10.30, 게재확정일: 2017.10.29

· 교신저자: 박성욱 서울시 강동구 동남로 892

강동경희대학교병원 중풍뇌질환센터 한방내과

TEL: 02-440-6217 FAX: 02-440-7171

E-mail: happyomd@khu.ac.kr

항정신성 물질로, 도파민 D2 수용체를 차단하기 때문에 약인성 파킨슨 증후군(Drug induced Parkinsonism, DIP), 진전, 구안면부 이상운동증(Oro-facial dyskinesia) 등의 추체외로계 증상들의 원인이 되는 약물이다.

현대 의학에서는 Levosulpiride로 발생한 이상운동 증상(Levosulpiride-induced movement disorder)에 대하여 원인 약물을 중단하고, Clonazepam, Amantadine 등의 대체 약물을 제안하고 있으나<sup>2</sup> 임상적 효과가 확실하지 않다.

이에 본 증례에서는 평소 수부 진전으로 항정신성 약물과 항경련제 등을 장기간 복용하던 환자가 소화장애로 Levosulpiride 복용을 시작하며 급성으로 발생한 구안면부 이상운동증(Oro-facial dyskinesia)에 대하여, 한방치료를 시행하여 증상 호전에 유의한 결과를 얻었으며, 원인 약물 뿐만 아니라 기존에 복용하던 항경련제 및 항정신성 약물 등을 중단함에도 해당 증상의 호전을 보였기에 이를 보고하는 바이다.

## II. 증례

1. 환자명 : 김○○(F/76)
2. 발병일 : 2017년 2월 25일
3. 치료기간 : 2017년 3월 9일-3월 25일(17일)
4. 주소증
  - 1) Oral-buccal dyskinesia : 한 방향으로 혀가 돌아가는 증상, 입가 떨림, 턱이 좌우로 흔들리는 양상이 하루 종일 지속됨. 속도 8 Hz, 턱이 좌우 진폭 약 2 cm. 규칙적으로 흔들리는 양상
  - 2) Tremor : 양측 손발 떨림 있으며, 우측 손 떨림이 더 심함. 중력에 저항하거나, 물건을 들려고 할 때 action tremor 양상. 피로시 악화되는 양상
5. 과거력 : Myocardial infarction stent 시술(2016년 2월 5일, 5월 8일, 10월 12일), 고혈압(20년 전)
6. 가족력 : 별무
7. 사회력 : 음주(-), 흡연(-)

8. 현병력
 

2013년 남편 사별 후 우울감, 호흡곤란, 수부 떨림 발생하여 local 의원에서 Xyren, Tiaron, Mirapex 처방 받아 복용하고 있으며, 2016년 초부터 수부 떨림이 지속되어 Rivotril 추가로 투여하였다. 2017년 2월 22일 지속된 소화불량으로 local 병원에서 위내시경 시행 후 Levosulpiride, Curan C, Bease 처방 받아 2017년 3월 3일까지 복용하였으며 2017년 2월 25일 구안면부 이상운동증 발생하여 2017년 3월 9일 한의학적 진료 받고자 본과 입원하였다.

9. 망문문질
  - 1) 수 면 : 수면제 복용 후 7시간 수면. 다몽(+)
  - 2) 식사/소화 : 식욕(-), 2/3공기 3회/일 식사. 식 후 복창만(+), 심하부 압통(+)
  - 3) 대 변 : 1회/4일. 경변 용력(+), 잔변감(+)
  - 4) 소 변 : 주간 8-10회. 야간뇨 0-1회
  - 5) 한 열 : 오열
  - 6) 한 출 : 열감시 전신에 다한출 경향
  - 7) 구건/구갈/구고 : ++/-/++
  - 8) 복 진 : 전중(++), 상완(++), 중완(++), 좌천추(+)
  - 9) 설 진 : 설담홍, 박백태, 설열
10. 혈액 검사: 별무 소견
11. 치료
  - 1) 한약 치료
    - (1) 치료 1-9일차 : 제마청심연자탕 가미방A(Table 1)
    - (2) 치료 10-15일차 : 제마청심연자탕 본방(Table 2)
    - (3) 치료 16-18일차 : 제마청심연자탕 가미방B(Table 3) 2첩을 120 ml씩 매 식후 2시간, 하루 3회 복용하였다.
    - (4) 치료 9-18일차 : 한방의료보험용 한국신약 향사평위산(香砂平胃散)(Table 4) 1포를 아침 식후 30분, 하루 1회 복용하였다.

Table 1. The Composition of *Chengsimyeonja-tang-gamibang A* (清心蓮子湯加味方 A)

Herbal name	Botanical name	Relative amount (g)
蓮子肉	<i>Nelumbinis Semen</i>	8
山藥	<i>Dioscorae Rhizoma</i>	8
天門冬	<i>Aspauagi Radix</i>	4
麥門冬	<i>Liriopis Tuber</i>	4
遠志	<i>Polygalae Radix</i>	4
石菖蒲	<i>Acori graminei Rhizoma</i>	4
酸棗仁	<i>Zizyphi Spinosae Semen</i>	4
龍眼肉	<i>Longnae Arillus</i>	4
柏子仁	<i>Biotae Semen</i>	4
黃芩	<i>Scutellariae Radix</i>	4
蘿蔔子	<i>Raphani Semen</i>	4
甘菊	<i>Chysanthemi Flos</i>	2
加) 葛根	<i>Puerariae Radix</i>	8
加) 升麻	<i>Cimicifugae Rhizoma</i>	4
Total amount		74

Table 2. The Composition of *Chengsimyeonja-tang* (清心蓮子湯)

Herbal name	Botanical name	Relative amount (g)
蓮子肉	<i>Nelumbinis Semen</i>	8
山藥	<i>Dioscorae Rhizoma</i>	8
天門冬	<i>Aspauagi Radix</i>	4
麥門冬	<i>Liriopis Tuber</i>	4
遠志	<i>Polygalae Radix</i>	4
石菖蒲	<i>Acori graminei Rhizoma</i>	4
酸棗仁	<i>Zizyphi Spinosae Semen</i>	4
龍眼肉	<i>Longnae Arillus</i>	4
柏子仁	<i>Biotae Semen</i>	4
黃芩	<i>Scutellariae Radix</i>	4
蘿蔔子	<i>Raphani Semen</i>	4
甘菊	<i>Chysanthemi Flos</i>	2
Total amount		62

Table 3. The Composition of *Chengsimyeonja-tang-gamibang B* (清心蓮子湯加味方 B)

Herbal name	Botanical name	Relative amount (g)
<i>Chengsimyeonja-tang</i> (清心蓮子湯) (table 2)		
加) 鹿角	<i>Cervi Cornu</i>	8
Total amount		70

Table 4. The Composition of *Hyangsapyeongwi-san* (香砂平胃散)

Herbal name	Botanical name	Relative amount (g)
蒼朮	<i>Atractlodies Rhizoma</i>	2.5
陳皮	<i>Citri Pericarpium</i>	1.25
香附子	<i>Cyperis Rhizome</i>	1.25
枳實	<i>Aurantii Immaturus Fructus</i>	1
藿香	<i>Pogostemonis Herba</i>	1
厚朴	<i>Magnoliae Cortex</i>	0.88
砂仁	<i>Amomum Fructus</i>	0.88
木香	<i>Aucklandiae Radix</i>	0.63
甘草	<i>Glycyrrhizae Radix</i>	0.63
生薑	<i>Zingiberis Rhizoma Recens</i>	0.5
Total amount		15.52

- 2) 침 치료 : 직경 0.25 mm, 길이 30 mm 규격의 일회용 스테인리스 동방 호침을 사용하여 肩井(GB21), 風池(GB20), 翳風(TE17), 地倉(ST4), 頰車(ST6), 下關(ST7), 陰谷(KI10), 曲泉(LR8), 經渠(LU8), 中封(LR4)에 하루 1회 자침하였고 20분간 유침하였다.
- 3) 전침 치료 : 양쪽 地倉(ST4)-頰車(ST6), 오른 쪽 合谷(L14)-外關(TE5) 手三里(LI10)-曲池(LI11)에 전침을 각각 연결하고 5 Hz 강도로 하루 15분 1회 치료하였다.
- 4) 약침 치료 : 중성어혈 약침을 양쪽 肩井(GB21), 肩中俞(SI15), 風池(GB20), 翳風(TE17)에 0.1~0.2 ml씩 하루 1회 자침하였다.
- 5) 뜸 치료 : 양쪽 地倉(ST4), 頰車(ST6)에 간접구를 하루 1시간씩 1회 시행하였다.

6) 복용 양약 : 하루 2번 아침, 저녁 식후 30분에 복용하던 Levosulpiride 25 mg 1정, Bease 1정, Curan C 1정은 2017년 3월 3일에 복용 중단하였고, 본원 입원치료 시작한 후 2017년 3월 10일에 Mirapex 0.25 mg 0.5정, Rivotril 0.5 mg 1정 복용을 중단하였으며, 하루 1번 아침 식후 30분에 복용하던 Nexium 40 mg 1정을 2017년 3월 11일에 중단하였다. 2017년 3월 14일에 Xyren 0.5 mg 1정, Tiaron 10 mg 1정을 하루 2번에서 1번으로 감량하여 복용하였으며, 2017년 3월 28일에 Xyren 0.5 mg 1정, Tiaron 10 mg 1정을 각각 0.5정으로 감량하여 하루 1번 복용하였다(Table 5).

Table 5. Medical History

Medication	Starting date
Xyren 0.5 mg 1정 (2회/일)	2013
Tiaron 10 mg 1정 (2회/일)	
Mirapex 0.25 mg 0.5정 (2회/일)	2016
Rivotril 0.5 mg 1정 (1회/일)	
Dilatrend 32 mg 1캡슐 (1회/일)	2016.2
Exone 5/80 mg 1정 (1회/일)	
Lasix 0.5mg 1정 (1회/일)	
Plavix 75 mg 1정 (1회/일)	
Aspirin protect 100 mg 1정 (1회/일)	
Atozet 10/20 mg 1정 (1회/일)	
Nexium 40 mg 1정 (1회/일)	2016.10
Lamina-G sol 20 mg 1팩 (수시로)	
Levosulpiride 25 mg 1정 (2회/일)	2016.10
Bease 1정 (2회/일)	
Curan C. 1정 (2회/일)	

12. 평가방법

Abnormal Involuntary Movement Scale(AIMS)는 항정신병 약물력에 의한 지연성 운동장애 평가를 위해 고안된 도구이다. 이상운동증의 구체적인 패턴, 시간, 일상생활수행능력 평가에 제한이 있으나, 평가에 소요되는 시간이 약 15

분 이내로 간단하고 짧아 반복적으로 평가하기에 용이하다는 장점이 있어 임상 및 연구에서 다빈도로 활용되는 평가 척도로서, 본 증례의 경과 관찰에 활용하였다.

AIMS는 안면부, 사지와 몸통, 전체적 심각도, 치아 문제 총 4부위로 나누어 평가하는데, 안면부는 얼굴 표정, 입술과 입 주변의 운동, 턱, 혀 등 4개의 항목으로 구성되고, 사지 및 몸통은 상지, 하지, 몸통 3개의 항목으로 평가한다. 소항목당 정도에 따라 0-4점으로 점수화 하고, 치아 문제는 yes/no로 판단하여 총 점수 0-40점으로 평가 한다<sup>3</sup>.

13. 치료 경과

- 1) 치료 1일차 : 안정시에 한 방향으로 혀가 돌아가는 증상, 입가 떨림, 턱이 좌우로 흔들리는 양상이 하루 종일 관찰 되었다. 입원시 평가한 AIMS는 구안면부 11점, 전체적 심각도 7점으로 총 18점으로 평가되었다(Fig. 1). 수부 진전의 경우는 안정시에 손 떨림 관찰되었으며, 물건을 집거나 중력에 저항할 때 증상이 더욱 두드러졌다.
- 2) 치료 2일차 : 안정시에 입 주변으로 떨리는 양상 및 턱이 좌우로 흔들리는 양상은 지속되나 턱의 흔들림 진폭이 감소하였고, 혀 내밀 때 한 방향으로 회전하는 증상이 호전 되고 잔떨림의 양상으로 남아 그 동안 혀 이상 운동으로 인한 식사시 불편감은 감소하였다. AIMS로 평가시 구안면부에서 혀, 턱 부분에서 호전이 있어 5점, 전체적 심각도 3점, 총 8점으로 평가되었다(Fig. 1). 구안면부 떨림 증상 완화와 더불어 기존에 복용하던 Mirapex, Rivotril을 치료 2일차 오후부터 중단하였다.

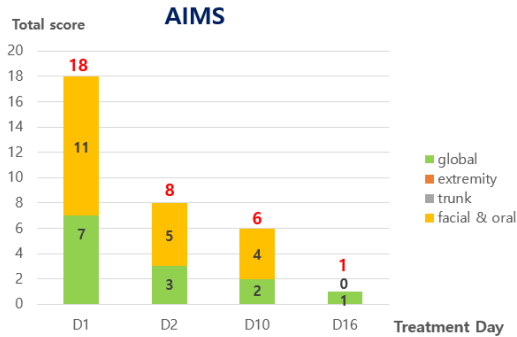


Fig. 1. Changes of the abnormal involuntary movement scale (AIMS) scores.

3) 치료 3-6일차 : 치료 3일차에 Nexium를 추가로 중단하였으나 그 후 구안면 이상운동증의 악화 양상은 보이지 않았다. 지속적인 입가 및 턱 떨림 있으며, 혀에 따끔한 이상 감각이 발생하였다. 안정시 혀 떨림은 지속 되지만 식사, 발음 등 활동시에, 떨림으로 인한 불편감은 크게 감소되었다.

치료 6일차에 Xyren, Tiaron을 1일 2회에서 1회 복용으로 감량하였다.

4) 치료 9일차 : 아침 식사 30분 전에 양약 복용 및 식사 후 오심 및 흉부 답답감, 조이는 느낌 등 소화불량 지속되어 향사평위산을 아침 식사 후 30분에 복용하기 시작하였다.

5) 치료 10일차 : 혀 운동시 떨림은 발생하지 않으며, 혀 내밀고 1-2초 지난 후에야 잔떨림 발생하였다. AIMS로 평가시 혀 운동시 발생하는 잔떨림의 발생 시간 및 능동적 혀 움직임시 떨림 소실로 일상생활의 불편감 및 주관적 불안감 감소하여 구안면부 4점, 전체적인 심각도 2점으로 총 6점으로 평가되었다(Fig. 1). 입원시 경변으로 인한 변비 및 잔변감 개선되어 탕약에 가미했던 葛根 및 升麻를 제하고 제마 청심연자탕을 투여하였다.

6) 치료 12일-13일차 : 지속적으로 발생하던 입 주변부 잔떨림 폭이 크게 감소하였고, 12일차 오후부터는 간헐적으로 발생하였다. 13일차에는 양측 상지 떨림이 간헐적으로 발생하다가 소실되었다.

7) 치료 15일차 : 그 동안 간헐적이던 구안면부 떨림이 소실되었으며, 치료 13일차부터 소실되었던 상지 떨림이 오후에 피로를 동반하며 재발하였다가 소실되었다.

8) 치료 16일차 : 구안면 떨림 및 안정시 상지 떨림은 소실되어 AIMS 구안면부 0점, 전체적인 심각도 1점, 총 1점으로 평가 되었다(Fig. 1). 치료 6일차에 복용하던 수면제 및 항우울제 감량한 이후에도 수면 7-8시간/일, 각성 0-1회/일로 양호한 수면 상태를 유지하였다. 피로 및 기력 저하시 증상의 악화 관찰되어 탕약에 鹿角을 가미하였으며, 익일 퇴원하여 치료 및 평가 종료하였다.

### III. 고찰

본 환자는 2013년부터 항우울제, 수면제 등의 약물과 더불어 수부 진전 개선을 목표로 항파킨슨제인 Mirapex를 복용하였고 2016년에 항경련제인 Rivotril을 추가 복용하였으나 유의한 효과를 보지 못하였다. 그러나 장기적으로 복용중인 약물들이 진전 및 근육 경련 부작용의 위험성을 지닌 상태에서(Table 6), Levosulpiride를 포함한 진토제, 소화제 등을 추가로 복용하였고, 복용 후 3일 만에, 기존 보고들에 비해 다소 빠르게 혀 꼬임, 턱 좌우 진전 등 발생하였으며, 증상 발현 8일 후에 약물을 중단하였음에도 이상운동증이 지속되어 내원하였다.

Table 6. Medications reported to have abnormal movements as a side effect

Medication	Side effect
Levosulpiride 25 mg	Extrapyramindal abnormality; tremor, tongue twist, nervousness. TD; It may persist even after stopping drug.
Xyren tab. 0.5 mg	Tremor (usually)
Rivotril tab. 0.5 mg	Tremor
Lasix tab.	Muscle cramps, rigidity, myasthenic syndrom.
Plavix tab. 75 mg	Tremor (less than 1%)
Atozet tab. 10/20 mg	Hyperactivity; It is no casual relationship.
Nexium tab. 40 mg	Tremor (less than 1%)
Curan C. tab.	Muscle cramps

DIP, TD, Orofacial Dyskinesia 등의 이상운동 증상은 주로 도파민 길항제(Dopamin antagonists) 약물이 도파민 수용체를 차단시키는 과정에서 발생한다는 것이 널리 알려진 정설이며, 기타 항정신성 약물의 경우에는 도파민 수용체 초과민성 작용을 통해 병리 작용을 일으킨다고 하며, 관련 약물로는 haloperidol, perphenazine, metochlopramide 등이 가장 흔하게 보고되고 있다<sup>4</sup>.

특히, Levosulpiride는 Benzamide계열 약물로 dopamine D2 receptor를 선택적으로 차단하는데, 위장축진작용은 장내의 D2 receptor 뿐만 아니라 제4뇌실에 인접한 뇌간의 최종야(Area postrema) 영역의 D2 receptor를 차단하여 말초와 중추 모두에 작용 한다<sup>5</sup>. Levosulpiride는 위장관 운동 조절에 대한 효과가 인정되고 심각한 부작용이 보고되지 않아 유럽과 아시아에서 기능성 소화불량 혹은 구토 치료제로 널리 사용되고 있었으나, 몇몇 증례에서 약물 복용 후 이상 운동 증상이 보고가 되면서, 그 부작용에 대한 연구들이 요구되는 약물이다.

Levosulpiride 복용으로 부작용이 발생한 기존의 91명에 대한 연구에 의하면, 85명(93.4%)이 LIP (Levosulpiride induced parkinsonism), 9명(9.9%)이 지연성 이상운동증(Tardive Dyskinesia)을 보이고, 3명(3.3%)이 국소부 진전(Isolated tremor)을 나타내고, 91명 중 78명(85.7%)가 60대 이상의 노인이며, 약물을 중단한지 1년이 지난 이후에도 48.1%

(LIP), 66.7%(TD)에서 증상이 지속되었다<sup>6</sup>. 또한, Levosulpiride를 복용한 60세 이상의 노인들에게 발생한 이상운동증에 원인 약물을 중단한 자연 경과 는 DIP의 경우 평균 1달, Trunkal akathisia의 경우 2년으로 보고 된 바 있다<sup>7</sup>.

약물로 유발된 TD의 치료로 문제가 되는 약물을 중단하고, Clonazepam, Tetrabenazine, Propranolol 등 다양한 약물을 단일 혹은 복합 제제로 이용할 것이 권고<sup>8</sup>되고 있으며, 이는 급성으로 발생한 이상운동증을 치료하는 데에도 응용 될 수 있다. 그러나 Levosulpiride로 인한 아랫입술의 불수의적 운동을 보이는 환자의 경우 Clonazepam, Tetrabenazine, Baclofen 등을 약물을 3달간 투여하였으나 효과가 없었다는 보고<sup>9</sup>도 있고, 현재 치료법으로 제안된 약물 중 FDA 승인을 받은 치료법은 아직 없다.

본 증례에서는 Levosulpiride를 중단하고도 증상이 지속되는 환자에게 한의학적으로 치료에 접근 하였으며, 기존에 보고된 자연 경과 및 제안된 대체 약물의 효과와 비교하였을 때, 비교적 빠른 증상 회복을 보였으며, 장기간 복용하던 기존의 항정신성 약물 및 항진경제, 항파킨슨제 등을 추가로 감량 혹은 중단하였음에도 구안면부 이상운동증 뿐만 아니라 수전증 등의 기존의 추체외로계 증상에도 효과를 보였다.

한의학에서는 구안면부 이상운동 증상을 吐舌, 弄舌의 범주와 振顫의 범주로 이해할 수 있는데,

《小兒藥證直訣》에 '脾藏微熱, 令舌絡微緊, 時時舒舌, 治之勿用冷藥及下之, 當少與瀉黃散服之'<sup>10</sup>라고 하여 소아의 吐舌, 弄舌을 脾臟의 熱로 인한 증상으로 보고 瀉黃散을 제시하였고, 해당 내용이 《東醫寶鑑》에도 인용되었으며, 《素問·至真要大論》에서 '諸風掉眩 皆屬於肝'이라고 하여 振顫을 風과 肝과 연관하다고 처음 제시하였고<sup>11</sup>, 《東醫寶鑑》에서는 '風頭旋者別無疾痛不自覺知常常頭自搖者是也 肝風盛則搖頭'이라고 하여 頭風旋을 肝風으로 보았으며, 筋惕肉瞤을 과도한 발한으로 인한 血虛로 보았다<sup>12</sup>. 따라서 상환의 구안면부 이상운동증상 및 수전증은 脾熱, 肝風, 血虛으로 변증하여 접근할 수 있다.

기준에 Levosulpiride 복용 후 발생한 구안면부 이상운동증에 대한 연구로는 滌痰湯 및 침 치료로 호전시킨 1례<sup>13</sup>, orofacial dyskinesia를 동반한 Levosulpiride induced parkinsonism 12례에 대하여 8례에서 抑肝散(Yigansan)을 투여하여 효과를 보였다는 연구<sup>14</sup> 등이 보고되었다.

한편, 淸心蓮子湯은 진전을 보이는 太陰人에게 가장 많이 선풍되어 우수 또는 양호의 치료 경과가 다수 보고 되었으며<sup>15-17</sup>, 특발성 구안면부 이상운동증에 淸心蓮子湯加味方 및 熱多寒少湯을 처방하여 효과를 본 치험 1례<sup>18</sup>도 보고가 있어 약물 복용으로 인한 구안면부 이상운동증에 대해서도 淸心蓮子湯으로 접근 할 수 있다고 사료된다.

본 증례에서는 환자의 용모사기 및 체간을 고려하여 太陰人으로 사상체질 진단하고, 素證 및 現證을 고려하여 淸心蓮子湯 및 淸心蓮子湯加味方を 선풍하였다. 평면적인 안면, 코를 중심으로 중안부 좌우로 발달한 용모와 제 4선이 가장 긴 체간 형태를 근거로 太陰人으로 진단하였으며, 4일에 1번 硬便을 보고 배변 후 잔변감이 있고, 전신에 多汗出, 口乾 및 口苦가 심한 素證 양상은 太陰人 裏病의 임상적 특징이다.

淸心蓮子湯은 太陰人 肝受熱裏熱病 처방으로 《東醫壽世保元》에서는 주치나 치험례 및 활용법에

대한 언급이 없어, 燥熱病證 내에서 처방 기준 및 병증 범주에 논란이 있는 처방이나, 후대의 연구에서 燥熱病의 대표처방을 熱多寒少湯, 葛根解肌湯과 같은 葛根之劑와 淸心蓮子湯으로 분류하여 비교했을 때, 淸心蓮子湯은 葛根之劑에 비해 心悸, 心煩, 多夢, 淺眠, 頭痛, 眩暈, 易疲勞를 특징으로 하며 肺燥症까지 진행되는 임상 증상을 보인다고 하였다<sup>19</sup>.

본 환자는 2013년 남편과 사별 후 우울증을 동반한 심한 불면을 호소하고, 수면제 복용 중에도 多夢 경향 있으며, 전중 압통을 보이고 있어 太陰人 肝受熱裏熱病 燥熱病으로 변증하고 淸心蓮子湯을 선풍하였고, 변비 및 잔변감 해소를 목적으로 葛根, 升麻를 가미하였으며, 易疲勞 회복을 목적으로 鹿角을 가미하였다.

또한 양약 복용시 소화 불량감을 호소하여 치료 9일차부터 퇴원시까지 아침 식후 30분에 양약 복용과 함께 香砂平胃散 엑스제를 처방하였는데 香砂平胃散은 처음 《萬病回春》<sup>20</sup>에 수록된 처방으로, 위액분비감소와 위점막 손상 보호, 위와 소장운동 증가 등의 효과가 있어<sup>21</sup>, 소화기 질환에 다빈도로 활용되고 있는 처방이다. 香砂平胃散 복용 후 약물 복용시 발생하는 소화 불량감을 개선시켜서 환자가 기존에 복용하던 Levosulpiride 등의 소화제를 효과적으로 대체하였다.

또한 한약 외의 치료를 보면, 침, 전침, 약침, 간접구를 시행하였다.

刺針治療로 근위취혈로는 祛風, 開竅通絡, 利機關하는 地倉(ST4), 頰車(ST6)를 취혈하고, 祛風祛熱하는 翳風(TE17), 淸頭開竅의 의미로 風池(GB20)를 취혈하였으며, 원위취혈로는 肝正格을 선풍하였다. 肝正格은 陰谷(KI10), 曲泉(LR8)을 補하고, 經渠(LU8), 中封(LR4)을 瀉하는 처방으로 음혈 부족으로 인한 火熱과 肝風을 제어하여 口眼喎斜, 筋肉無力, 筋攣, 筋痺 증상에 적용하였다.

電針治療는 양쪽 地倉(ST4)-頰車(ST6) 외에 수전증을 보이는 우측 合谷(L14)-外關(TE5), 手三里

(LI10)-曲池(LI11)를 연결하였다.

藥針治療로는 지속적인 이상 운동 증상으로 긴장 및 경결된 견갑근골을 소통하고 通結活絡, 割痰開竅하기 위해 양쪽 風池(GB20), 翳風(TE17) 외에 肩井(GB21), 肩中俞(S115)를 취혈하였다

灸法으로는 通氣滯, 利機關을 위해 양쪽 地倉(ST4), 頰車(ST6)혈에 간접구를 적용하였다.

AIMS(Abnormal Involuntary Movement Scale)로 평가한 환자의 경과를 치료기간(17일) 동안 총 점 18점에서 1점으로 크게 감소하였다. 구안면부(Oro-facial) 항목에서는 11점에서 0점으로 증상이 크게 호전을 보이다 소실되었으며, 전반적인 이상운동증상의 심각도, 증상에 대한 환자의 심리적 부담, 자각을 점수화하는 종합 판단(Global judgement) 항목은 7점에서 1점으로 크게 감소하였다.

본 환자는 처음 증상 발현시 혀 내미는 양상이 반복되다가 본원 입원 당시에는 혀를 내밀 때 한 방향으로 회전하고, 턱이 좌우로 떨리는 양상을 보였으나, 치료 2일차부터 증상 완화되어, 평소 복용하던 진경제, 항파킨슨제를 중단하였고, 치료 6일차부터 혀 및 턱의 잔떨림 외의 이상운동증상 소실되었다. 총 2회(치료 6일차, 12일차)에 걸쳐 단계적으로 수면제와 항우울제를 감량함에도 7-8시간의 비교적 양호한 수면상태 유지하였으며, 기분 상태도 양호하였고, 치료 17일차에는 구안면부 떨림이 소실되었다. 한편, 2013년부터 간헐적으로 안정 시에도 발생하던 진전은 입원 당시 평소보다 진전 횟수 및 폭이 증가했다가 구안면부 이상운동증의 호전과 더불어 발생 횟수가 감소하는 경과를 보였다.

본 증례의 환자는 이상운동증의 원인이 되는 Levosulpiride를 중단한지 5일이 경과한 후에도 구안면부 이상운동증상의 호전이 없는 상태에서 본원에 입원하였고, 입원 후 弄舌 및 振顫에 대하여 사상체질에 입각하여 선방한 淸心蓮子湯加味方 및 침, 뜸 등의 한방치료로 주 증상의 호전을 보였다. 또한 평소 복용하던 항진경제, 항우울제, 수면제 등의 약물을 부작용 없이 중단 및 감량하였고, 장기간

지속된 수부 진전도 감소하여 임상적으로 유효할 뿐 아니라, 해당 증상에 대한 약물의 대안으로 한방치료가 활용될 수 있음을 시사하였다. 또한, 구역감 등의 소화불량에 대하여 香砂平胃散을 Levosulpiride의 대체 약물로 사용하여, 해당 약물의 부작용을 예방하는 데에도 한방적으로 접근했다는 의의도 있다.

그러나, 본 임상 증례는 지속적인 경과 관찰을 하지 못하여 증상의 재발 혹은 악화를 확인하지 못했다는 한계가 있으며, 하나의 증례 보고로서 상기 결과를 일반화하기는 어려워 추가적인 임상 증례 확보가 필요할 것으로 사료된다.

## 참고문헌

1. American Psychiatric Association. Diagnostic and Statistical Manual of Mental Disorders 4th edition Text Revision(DSM-IV-TR). Washington, DC: American Psychiatric Association: 2000, p. 747.
2. Fukasawa T, Takahashi M, Otani K. A Successful Clonazepam Treatment without Tolerance in A Patient with Spontaneous Oral Dyskinesia. *Prog Neuropsychopharmacol Biol Psychiatry* 2001;7: 1477-80.
3. Colosimo C, Martinez-Martin P, Fabbrini G, Hauser RA, Merello M, Miyasaki J, et al. Task Force Report on Scales to Assess Dyskinesia in Parkinson's Disease: Critique and Recommendations. *Mov Disord* 2010;25(9):1131-42.
4. Elyse MC, Matthew N, Alan DK, Vijay K, Adam MK. Medication Induced Tardive Dyskinesia : A Review and Update. *Ochsner Journal* 2017; 17(2):162-74.
5. Tonini M, Cipollina L, Poluzzi E, Crema F, Corazza GR, Ponti FD. Review Article: Clinical Implications of Enteric and Central D2 Receptor Blockade by Antidopaminergic Gastrointestinal



- Prokinetics. *Aliment Pharmacol Ther* 2004;19:379-90.
6. Shin HW, Kim MJ, Kim JS, Lee MC, Chung SJ. Levosulpiride Induced Movement Disorder. *Mov Disord* 2009;24(15):2249-53.
  7. Sharma JB, Saxena SK, Singh A. Levosulpiride Induced Common and Uncommon Movement Disorders-Parkinsonism and Truncal Akathisia: Three Cases. *J neurosci* 2013;333:e142.
  8. Warnez S, Alessi SS. Clozapine: A Review of Clinical Practice Guidelines and Prescribing Trends. *BMC Psychiatry* 2014;7(14):102.
  9. Subrata N. Rapid Onset Resistant Dystonia with Low Dose of Levosulpiride. *BMC Psychiatry* letters to editors 2015;207(5). Available from: URL:<http://bjp.rcpsych.org/content/rapid-onset-resistant-dystonia-low-dose-levosulpiride>
  10. Jeon E. Soayagiunggyeol. Seoul: Yeogangchulpansa: 2002, p. 79.
  11. Bae BC Trans. (geumseog)Hwangjenaegyongsomun. Seoul: Seongbosa: 1994, p. 805.
  12. Heo J. Donguibogam. Seoul: Bubin Publishers Co: 2005, p. 1104.
  13. Kim HI, Kim GW, Koo BS. Clinical Study on A Case of A Patient with A Glossal Tremor Caused by A Side Effect of Drugs. *J Orient Neuropsychiatry* 2003;14(1):133-9.
  14. Shim YH, Park JY, Choi WW, Min IK, Park SU, Jung WS, et al. Herbal medicine Treatment for Drug Induced Parkinsonism. *J Altern Complement Med* 2015;21(5):273-80.
  15. Choi BM, Jung IC, Choi BY, Lee SR. Clinical Study for Tremor in 31 Outpatient Cases. *J Orient Neuropsychiatry* 2002;13(2):57-74.
  16. Park JY, Jung MG, Lee WS, Kim YC. Classification and Treatment of 32 Cases Study on Involuntary Tremor. *Korean J Orient Int Med* 2000;21(5):773-80.
  17. Joo JC, Park HS, Bae YC. Clinical Study of Twenty Four Patients Complained of The Tremor. *J Sasang Constitut Med* 2002;14(2):153-9.
  18. Park JH, Kim YH, Go GY, Ahn TW. 2 Case Reports on Oro-facial Dyskinesia Patients Diagnosed and Treated in Sasang Constitutional Medicine. *J Sasang Constitut Med* 2015;27(3):366-77.
  19. Kim YH, Kim SH, Jang HS, Hwang MW, Lee JH, Lee EJ, et al. The Study on Clinical Characteristics of Taeumin Dry Heat Symptomatic Pattern. *J Sasang Constitut Med* 2009;21(1):85-98.
  20. Gong JH. Manbyeonghoechun. Vol. I. Taipei: Daebangchulpansa: 1975, p. 103-7.
  21. Jung HC. Review on Effects of Hyangsapyeongwi-san in Gastrointestinal Diseases. *J Physiol & Pathol Korean Med* 2010;24(1):22-5.