

## 항생제 투여중 발생한 설사 환자 치험 1례

서윤정<sup>1,2</sup>, 박성운<sup>1,2</sup>, 최현정<sup>1,2</sup>, 류재환<sup>1,2</sup>

<sup>1</sup>경희대학교 한의과대학 내과학교실, <sup>2</sup>경희대학교 동서의학대학원 동서의학과

### A Case Report of Antibiotic-associated Diarrhea Treated with Traditional Korean Medicine

Yoon-jeong Seo<sup>1,2</sup>, Sung-woon Park<sup>1,2</sup>, Hyun-jeong Choi<sup>1,2</sup>, Jae-hwan Lew<sup>1,2</sup>

<sup>1</sup>Dept. of Oriental Internal Medicine, College of Oriental Medicine, Kyung-Hee University

<sup>2</sup>East-West Medicine Department, Graduate School of East-West Medical Science, Kyung-Hee University

#### ABSTRACT

**Objectives:** The aim of this clinical study is to describe the case of a patient with antibiotic-associated diarrhea, which was improved by treatment with herbal medicine.

**Methods:** The antibiotic-associated diarrhea improved following treatment with *Boikyangwi-tang* and *Opae-san* for two months. During this period, western medicine, including antibiotics, was also administered. To evaluate the effect of the treatment, the Bristol Stool Form Scale was used.

**Results:** During the treatment, the Bristol Stool Form Scale changed from type 7 to type 5.

**Conclusion:** The results suggest that traditional Korean medicine may be an effective treatment for antibiotic-associated diarrhea.

**Key words:** antibiotic-associated diarrhea, AAD, *Boikyangwi-tang*, *Opae-san*

## 1. 서론

정상 성인의 대변은 하루 200 g 이하이며, 배변 횟수는 매일 3회에서 주3회로 다양하다. 하루에 대변량이 200 g을 넘거나 배변 횟수가 3회를 초과하는 경우를 설사로 정의할 수 있다. Bristol stool form score는 대변 형태를 분류한 점수로 임상에서 변의 형태를 규정할 때 유용하며 로마기준 III에서 설사를 대변형태가 묽은변(type 6)이나 물변

(type 7)일 때로 정의하고 있다<sup>1</sup>.

항생제 연관성 설사(Antibiotics-associated diarrhea, AAD)는 다른 요인으로는 설명할 수 없는 항생제 노출 후 2~8일 후 발생하는 설사로, 넓게는 설사 발생 6~8주 이내 항생제 사용력이 있는 경우로 정의할 수 있다. AAD는 1950년대 이후 항생제의 활발한 사용으로 5~25%의 넓은 유병율을 나타낸다<sup>2</sup>.

과거 한방병원 중증치료실에 입원한 AAD 환자 25명을 대상으로 삼출견비탕, 향사온비탕, 양사정기산 순으로 한약병용투여를 실시한 보고가 있었으며<sup>3</sup>, 뚜렷한 원인을 발견하지 못한 항생제 유발 설사환자에게 향사육군자탕을 투여해 설사발생 33일 만에 호전을 보인 보고가 있었다<sup>4</sup>.

항생제 유발 설사로 진단된 76세 남자환자의 2

· 투고일: 2017.03.27, 심사일: 2017.06.01, 게재확정일: 2017.05.27  
· 교신저자: 류재환 서울시 동대문구 회기동 경희대로 23  
경희의료원 한방동관 3층 3313호 동서협진실  
TEL: 02-958-1812 FAX: 02-958-9212  
E-mail: intmed@khu.ac.kr

개월간 지속된 설사에 오폐산과 보익양위당을 투여하여 호전을 보인 바가 있어 보고하고자 한다.

## II. 증 례

1. 성 명: 최○○(M/76)
2. 진 단
  - 1) 지주막하 출혈(subarachnoid hemorrhage)
  - 2) 수두증(hydrocephalus)
  - 3) 고혈압(hypertension)
  - 4) 흡인성 폐렴(Aspiration pneumonia)
3. 主訴症
  - 1) 의식 기면(Mental grade II)
  - 2) 좌측 편마비(Lt. side paresis Gr II/II)
  - 3) 호흡곤란(Tracheal Cannula 유지. 자발호흡 있고 산소 1 L/min. 보조)
  - 4) 연하장애(Levin tube 유지)
  - 5) 배뇨곤란(Foley Catheter 유지)
4. 발병일자 : 2016년 7월 10일
5. 가족력 : 모-고혈압
6. 과거력 : 고혈압, CVA(2001년)
7. 현병력
 

180 cm, 62 kg, 76세 남성으로 2001년 뇌경색 있었으며, 2016년 7월 10일 의식 및 마비 증상 심화되어 당일 평택○○병원에서 지주막하출혈 진단받고 코일색전술 시행하였으며 7월 13일 구로□□병원으로 전원되어 수두증에 대한 요추배액술 시행 및 폐렴에 대한 항생제 치료 후 보호자 한방처치 원하여 2016년 10월 10일 경희대학교 한방병원으로 전원. 입원 이후 폐렴으로 인한 항생제 치료 지속하였으며 11월 1일경 설사증상 시작됨.
8. 검사소견
  - 1) 생명징후 : sBP 130~150 mmHg, dBP 75~90 mmHg, 체온 36.3~36.8 °C, 맥박 94~110회/분, 호흡 20회/분
  - 2) 신경학적 검사: Pupil reflex ○=○(size 2 mm),

- Biceps reflex ++/++, Knee reflex ++/++, Babinski -/-
- 3) 영상 검사
    - (1) 흉부 방사선 촬영 : 흡인성 폐렴으로 인한 우측 상엽 폐야 증가된 음영
    - (2) 2016년 11월 15일 S상결장 수면 내시경 검사 : 특이 소견 없음.
    - (3) 2017년 1월 9일 복부 초음파 검사 : 특이 소견 없음.
    - (4) 대변 배양 검사 : CDTA(Clostridium difficile toxin A&B assay) Negative
  9. 한의학적 四診
    - 1) 望 診 : 瘦白 危弱, 舌淡紅
    - 2) 聞 診 : 嗜痰
    - 3) 問 診 : 不可
    - 4) 切 診 : 脈沈
  10. 치 료
    - 1) 식 이
      - (1) 고섬유 경관식 1200 cc(1200 kcal) : 11월 1일-11월 7일
      - (2) 고섬유 경관식 300 cc(300 kcal) : 11월 8일
      - (3) 미음식 : 11월 9일
      - (4) NPO : 11월 10일-11월 15일
      - (5) 고섬유 경관식 300 cc(300 kcal) : 11월 16일
      - (6) Encover(엔커버) 200 cc(200 kcal) : 11월 17일
      - (7) 장개선 RTH(Ready to hang. 경관영양식) 600 cc(600 kcal) : 11월 18일-11월 21일
      - (8) Encover(엔커버) 400 cc(400 kcal) : 11월 22일-11월 24일
      - (9) 장개선 RTH(Ready to hang. 경관영양식) 400 cc(400 kcal) : 11월 25일
      - (10) NPO : 11월 26일-12월 5일
      - (11) Encover(엔커버) 600 cc(600 kcal) : 12월 6일
      - (12) Encover(엔커버) 400 cc(400 kcal) : 12월 7일-12월 13일
      - (13) Encover(엔커버) 600 cc(400 kcal) : 12월 14일-12월 19일

- (14) Encover(엔커버) 800 cc(800 kcal) : 12월 20일-12월 26일  
 (15) Encover(엔커버) 1000 cc(1000 kcal) : 12월 27일-1월 2일  
 (16) Encover(엔커버) 1200 cc(1200 kcal) : 1월 3일-1월 8일
- 2) 한약 : 길경탕가미를 11월1일 부터 11월 14일 까지 14일간 하루 2첩당 2팩으로 달여 팩당 120 cc로 하루 2번 Levin tube를 통하여 복용하였다. 가감길경탕의 약제구성은 금은화, 천문동, 어성초, 황기, 적복령, 감초, 길경, 목단피, 자소엽, 방풍, 전호, 삼칠, 정력자, 석창포, 절패모, 적작약, 포공영, 진피, 당귀, 형개, 행인으로, 삼칠은 이담제약, 이외의 약재는 경희한약 약재를 경희대학교 한방병원에서 탕전하였다(Table 1).

보익양위탕은 11월 23일 부터 1월 9일까지 48일간 하루 2첩당 2팩으로 달여 팩당 50 cc로 하루 2번씩 Levin tube를 통하여 복용하였다. 약재는 이담제약에서 구입한 생강 이외에 모두 경희한약에서 구입하여 경희대학교 한방병원 탕전실에서 탕전하였다(Table 2).

오패산은 이담한약에서 구입한 백급과 경희한약에서 구입한 해표초와 절패모를 경희대학교 한방병원 탕전실에서 조제하여 11월 24일 부터 1월 5일까지 43일간 1팩당 4 g씩 하루 3번 1팩씩 복용하였다<sup>5</sup>(Table 3).

- (1) 길경탕가미(Table 1)  
 (2) 보익양위탕(Table 2)  
 (3) 오패산(Table 3)

Table 1. Prescription of *Gilgyung-tang-gami*

Herbal name	Drug name	Dosage (g)
陳皮	<i>Citri Pericarpium</i>	20
柿蒂	<i>Kaki Rugosae Calyx</i>	12
桔梗	<i>Platycodi Radix</i>	8
澤瀉	<i>Alismatis Rhizoma</i>	8
肉桂	<i>Cinnamomi Cortex</i>	4
茅根	<i>Impaeratae Rhizoma</i>	4
白茯苓	<i>Hoelen</i>	4
檳榔子	<i>Arecae Semen</i>	4
茴香	<i>Foeniculi Fructus</i>	4
烏藥	<i>Linderae Radix</i>	4
補骨脂	<i>Psoralea Semen</i>	4
香附子	<i>Cyperi Rhizoma</i>	4
枇杷葉	<i>Eriobotryae Folium</i>	4
Total amount		84

Table 2. Prescription of *Boikyungwi-tang*

Herbal name	Drug name	Dosage (g)
黃芪	<i>Astragali Radix</i>	6
白朮	<i>Atractylodis Rhizoma Alba</i>	4
山藥	<i>Dioscoreae Rhizoma</i>	4
砂仁	<i>Amomi Fructus</i>	4
山楂	<i>crataegi Fructus</i>	4
甘草	<i>Glycyrrhizae Radix</i>	4
香附子	<i>Cyperi Rhizoma</i>	3
厚朴	<i>Magnoliae Cortex</i>	3
陳皮	<i>Citri Unshii Pericarpium</i>	3
半夏	<i>Pinelliae Rhizoma</i>	3
白豆蔻	<i>Amomi Cardamomi Fructus</i>	3
白茯苓	<i>Hoelen</i>	3
神麴炒	<i>Massa Medicata Fermentata</i>	3
麥芽炒	<i>Hordei Fructus Germinatus</i>	3
益智	<i>Alpiniae Oxyphyllae Fructus</i>	2
木香	<i>Aucklandiae Radix</i>	2
人蔘	<i>Ginseng Radix Alba</i>	2
生薑	<i>Zingiberis Rizoma Crudus</i>	6
大棗	<i>Zizyphi Fructus</i>	6
Total amount		68

Table 3. Prescription of *Opae-san*

Herbal name	Drug name	Dosage (g)
海蝶硝	<i>Sepiae Os</i>	3.15
浙貝母	<i>Fritillariae Thunbergii Bulbus</i>	0.63
白 芩	<i>Bletillae Rhizoma</i>	0.21
Total amount		4

- 3) 침치료 : 中脘(CV12), 上脘(CV13), 建里(CV11), 足三里(ST36), 上巨虛(ST37) 등 매일 1회 동방 20×30 mm 침을 사용하여 11월 1일-1월 9일 까지 치료함.
- 4) 경구투여 양방치료
  - (1) Alfoatilin(알포아티린) / Choline alphoscerate 400 mg / Other CNS Drugs / 1T tid
  - (2) Chlorpromazine(염산 클로르프로마진) / Chlorpromazine HCl 50 mg / Antipsychotic Drugs / 0.5T qd
  - (3) Phenytoin(페니토인) / Phenytoin 100 mg / Antiepileptics/ 2.5T bid
  - (4) Gaster D(가스터 디) / Famotidine 20 mg / 1T bid
  - (5) Orosartan(오로살탄) / Amlodipine 5 mg+ Valsartan 160 mg / 1T qd
  - (6) Keppra(케프라엑) / Levetiracetam 100 mg/ml / 5 ml tid
  - (7) Pot. chloride(염화칼륨) / Pot. Chloride 13.33 mEq/g / Mineral Preparations / 1 g bid
  - (8) Arestal(아레스탈) / Loperamide oxide 1 mg / Antidiarrheics / 1T tid(11월 4일, 12월 2일만 투여)
- 5) 항생제
  - (1) Piperacillin sod. 4 g+Tazobactam sod. 0.5 g 10월 11일-10월 17일 #7
  - (2) Ciprofloxacin 200 mg 10월 17일-10월 21일 #5
  - (3) Cefoxitin Na 1 g 10월 21일-10월 24일 #5

- (4) Vancomycin HCl 1 g 10월 22일-10월 26일 #5
- (5) Moxifloxacin 400 mg 10월 27일-11월 10일 #15
- (6) Piperacillin sod. 4 g+Tazobactam sod. 0.5 g 11월 17일-11월 21일 #5
- (7) Moxifloxacin 400 mg 11월 23일-11월 26일 #4
- (8) Ceftriaxone sod. 500 mg 11월 26일-11월 29일 #4
- (9) Moxifloxacin 400 mg 11월 30일-12월 2일 #3
- (10) Vancomycin HCl 1 g 12월 2일-12월 16일 #15
- (11) Meropenem 500 mg 12월 4일-12월 21일 #18
- (12) Metronidazole 500 mg 12월 4일-12월 19일 #16
- (13) Levofloxacin 750 mg 1월 27일-1월 31일 #5

11. 치료경과

길경당을 11월 1일부터 14일까지 14일간 복용하였으나 뚜렷한 폐렴의 호전이나 설사양상의 호전을 보이지 않았다. 로페라마이드옥사이드를 1T tid 로 11월 4일 1일간 복용하였으나 설사양상의 호전은 없었다. 11월 6일 오페산을 1팩 tid로 1일 복용하였으나 설사의 호전은 없었다. 식이는 고섬유식이 1200 cc 1200 kcal로 복용하다 11월 8일 고섬유 300 cc 300 kcal로 줄이고 11월 9일 미음식으로 변경하여 섭취하였으나 설사의 호전을 보이지 않았다. diet NPO를 11월 10일부터 11월 15일까지 6일간 지속하다 고섬유식이 300 cc 300 kcal 소용량으로 식이투여를 재개하였다. 길경당 투여는 15일부터 중지하였으며, 22일까지 모든 한약 투여를 중지하였다. 11월 23일부터 1월 9일까지 보익양위탕을 48일간, 오페산은 11월 24일부터 1월 5일까지 43일간 병용투여하였다. 12월 2일 로페라마이드옥사이드 1T tid로 1일간 다시 투여하였으나 설사양상에 호전 반응을 보이지 않았다. 치료 9주째부터 Bristol Stool Form이 type 7에서 type 5로 평균수치의 뚜렷한 호전양상을 보였다. 치료기간 중 투여한 한약과 설사와 관련된 양약 및 diet 변화는 다음과 같다(Table 4).

Table. 4 한약 및 식이투여와 대변양상 변화

날 짜	11/1	2	3	4	5	6	7
Diet	고섬유 1200						
Herb	길경탕						
Stool (type/횟수)	Type 7/3	7/4	7/5	7/5	7/11	7/5	7/5
Loperamide							
날 짜	8	9	10	11	12	13	14
Diet	고섬유 300	미음식	NPO				
Herb	길경탕						
Stool (type/횟수)	7/4	7/3	7/7	7/3	7/2	7/2	7/7
날 짜	15	16	17	18	19	20	21
Diet		고섬유300	YENCO2	장개선RTH 600			
Herb							
Stool (type/횟수)	7/6	7/4	0	7/9	7/6	7/7	7/2
날 짜	22	23	24	25	26	27	28
Diet	YENCO2 400			장개선RTH400	NPO		
Herb		보익양위탕					
Stool (type/횟수)	7/3	7/2	7/4	7/5	7/6	7/4	7/6
날 짜	29	30	12/1	2	3	4	5
Diet							
Herb							
Stool (type/횟수)	7/8	7/6	7/6	7/2	7/10	7/4	7/6
loperamide							
날 짜	6	7	8	9	10	11	12
Diet	YENCO2 600	YENCO2 400					
Herb							
Stool (type/횟수)	7/4	7/5	7/4	7/5	7/8	7/5	7/4
날 짜	13	14	15	16	17	18	19
Diet							
Herb							
Stool (type/횟수)	6/4	7/2 6/2	6/2	6/3	6/6	6/3	6/2

날 짜	20	21	22	23	24	25	26
Diet	YENCO2 800						
Herb							
Stool (type/횟수)	6/8	6/2	6/5	6/5	6/7	6/13	6/8
날 짜	27	28	29	30	31	1	2
Diet	YENCO2 1000						
Herb							
Stool (type/횟수)	6/9	6/3	6/4	6/5	6/8	6/5	6/4
날 짜	3	4	5	6	7	8	9
Diet	YENCO2 1200			YENCO2 1400			
Herb							
Stool (type/횟수)	5/5	6/4	5/2	5/3	5/3	5/3	5/4

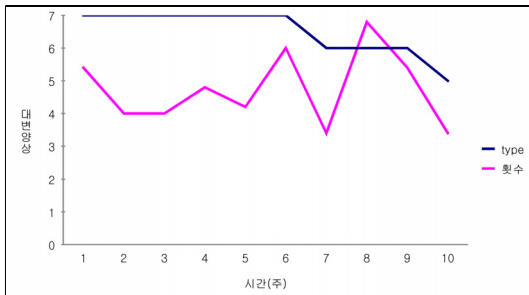


Fig. 1. 대변양상과 횟수 변화 추이.




Fig. 2. Bristol stool form scale.

### III. 고 찰

항생제 유발 설사의 위험 요인에서 항생제 종류는 암피실린, 아목시실린, 세팔로스포린계가 가장 많이 설사를 유발한다고 알려져 있다.

양방에서 항생제 유발설사를 치료할 때는 심각하지 않은 경우 rehydration 후 해당 항생제를 중단하거나 더 적절한 항생제로 바꾸는 방법을 선택한다. 심한 항생제 유발 설사는 주로 *C. difficile* 감염으로 인한 설사(*C. difficile* associated diarrhea)를 말한다. CDAD를 제외한 항생제 유발 설사는 항생제 사용력과 증상 등을 바탕으로 진단한다. 현재 CDAD의 치료는 metronidazole 또는 vancomycin 사용을 바탕으로 하며 미생물을 보충하여 장내 세균총을 활성화시키는 프로바이오틱스(probiotics)를 투여하거나 면역요법 등을 고려한다<sup>4</sup>. metronidazole 또는 vancomycin 치료시 초기 반응률은 90% 이상이지만 치료 후 15-30% 환자들에서는 재발을 경험하며, 초치료에 실패하는 빈도가 점차 증가하고 있어 새로운 치료제에 대한 요구가 증가하고 있다. 그 외 급성설사의 경우 로페라마이드옥사이드의

사용이 효과적이라고 알려져 있으나 만성설사의 경우에도 효과가 있는지에 대해서는 연구가 진행 중이다<sup>6</sup>.

상기 환자의 경우 흡인성 폐렴으로 인한 항생제 사용 종류와 기간이 길었던 환자이다. S상결장 내시경 검사는 항생제 유발 설사의 심각한 형태 중 하나인 위막성 대장염 진단에 유용한 검사로 알려져 있는데<sup>7</sup>, 상기 환자의 경우 위막성 대장염에 대한 소견은 보이지 않았으며, 대변배양검사서 *C. difficile* 감염의 소견도 보이지 않았다. vancomycin 및 metronidazole을 포함한 항생제와 다양한 식이 종류 변경에도 불구하고 설사 증상 지속기간은 2개월로 길었으며, 로페라마이드 옥사이드 투여에도 호전을 보이지 않았다.

한의학에서 설사는 주로 濕邪가 脾胃를 침범하거나 脾虛失運으로 음식을 精微로 운화하지 못하여 水濕이 체내에 정체되어 나타난다고 본다. 급성 설사는 濕盛으로 인한 것이 많고 만성 설사는 脾虛로 보고 접근한다.

본 증례의 환자의 경우 aspiration pneumonia를 진단 받은 후 Chest X-ray 변화 추이를 관찰하며 다약제 항생제를 투여해온 환자이다. 10월 11일부터 10월 17일까지 Piperacillin sod.과 Tazobactam sod.를 7일간 투여하였으며 이후 Ciprofloxacin을 10월 17일부터 10월 21까지 5일간, Cefoxitin을 10월 21일부터 24일까지 5일간, Vancomycin을 10월 22일부터 26일까지 5일간 사용하였으며, Moxifloxacin을 10월 27일부터 사용하던 중 11월 1일부터 설사가 발생하였다. 설사증상이 나타났음에도 불구하고 흡인성 폐렴의 악화 위험성을 고려하여 항생제 치료는 지속되었다. Moxifloxacin을 15일간 지속적으로 투여하였으며, 이후 Piperacillin sod.과 Tazobactam sod.을 11월 17일부터 21까지 5일, Moxifloxacin을 23일부터 26일까지 4일, Ceftriaxone을 26일부터 29일까지 4일간 투여하였으며, Moxifloxacin을 30일부터 12월 2일 까지 3일간 투여하였다. 그 이후에도 Vancomycin, Meropenem, Metronidazole, Levofloxacin

을 지속적으로 사용하였다.

길경탕은 동의보감의 肺癰 부분에 기재되어 임상적으로 肺癰, 肺癰, 咽喉腫痛, 氣癰, 氣滯 등의 치료를 위해 사용되어온 처방이다<sup>8</sup>. 설사의 원인이 항생제 사용이며 항생제 사용이 폐렴치료를 위한 것으로 항생제치료 종료를 당기고자 폐렴치료를 위한 길경탕가미를 투여하였다.

오폐산의 오적골은 通穴脈 去寒濕 殺菌作用, 폐모는 邪心火 散廢鬱 治痰作用이 있으며 백급은 生肌 止痛 止血作用이 있어 오폐산은 유리산도 및 pepsin 분비량 억제작용에 유의한 효과가 있다고 알려져 있으며 십이지장궤양에 치료효능이 있다고 알려져 있다<sup>9</sup>.

항생제 유발성 설사는 위막성 대장염과 용어가 혼용되어 사용될 정도로 유의성이 깊다. 오폐산의 궤양치료적 접근에 따라 대장의 궤양 및 염증에 효과가 있을 것으로 생각하고 상기 환자에 투여하였다.

보익양위탕은 보중익기탕과 향사양위탕을 합방한 처방으로, 기능성 소화불량에 효과적인 처방으로 알려져 있다<sup>10</sup>.

보익양위탕의 구성약인 보중익기탕은 반코마이신 내성 장구균 집락 환자의 면역력을 증가시켜 VRE집락상태를 해제시킨 바 있다는 보고가 있었으며<sup>11</sup>, 발열을 주소로 하는 환자 중 內傷發熱에 해당하는 환자에게 투여하여 유의한 효과가 있었다는 보고가 있었다<sup>12</sup>.

환자는 瘦白, 危弱, 舌淡紅, 脈沈하였으며 만성설사로 脾氣虛證으로 변증하였으며, 면역력을 증가시켜 폐렴의 호전에 도움이 되는 보중익기탕이 합방된 보익양위탕을 선택함으로써 설사증상의 호전과 폐렴의 빠른 호전을 함께 도모하였다.

보익양위탕은 저신장증 환자에게 보익법을 위하여 6개월간 장기투여 하여 유의한 효과를 보인 바 있다는 보고가 있었다<sup>13</sup>. 이에 비추어 환자 증상 호전시까지 최장 6개월간 장기투여를 목적으로 보익양위탕을 장기 투여 하였으며, 투여 48일 만에 증

상의 호전을 나타내었다.

상기 환자의 배변 양상에서 Bristol stool form scale상 type 7에 해당하는 설사증상이 지속되어 오다 diet변화 및 양약투여와 함께 상기 한약 2개월간의 병용투여로 type 5에 해당하는 양상 호전을 보였다. Stool 횡수 또한 감소되었다. Stool 횡수나 양의 변화는 크게 없었으나 항생제 치료를 지속하였고 식이량을 증량하였음에도 불구하고 대변양상의 호전을 보였다는 것에 의미가 있다.

#### IV. 결 론

CDAD가 아닌 항생제 유발성 설사에 항생제 및 양약 투여와 함께 오패산 및 보익양위탕의 투여는 대변 양상 호전에 도움이 된다.

#### 참고문헌

- Lacy BE, Mearin F, Chang L, Chey WD, Lembo AJ, Simren M, et al. Bowel Disorders. *Gastroenterology* 2016;150:1393-407. Available from: URL: <http://theromefoundation.org/wp-content/uploads/bowel-disorders.pdf>
- Park HS, Han DS. Management of Antibiotics-Associated Diarrhea. *Korean J Gastroenterology* 2009;54(1):5-12.
- Yang GE, Kim SJ, Park YJ, Lee MJ, Lee JS, Rhu JH. Clinical study of Antibiotic-associated Diarrhea Treatment in Intensive Care Unit Patients at an Oriental Hospital. *Korean J Orient Int Med* 2010;31(2):110-9.
- Park SI, Kang DH, Seo HS, Kim JW. A Case study of a Serious Antibiotics-associated diarrhea patient treated with Modified Hyangsayukgunja-tang. *Herbal Formula Science* 2014;22(2):121-31.
- The textbook complication committee of traditional herbalogy of Korean medical schools. Bonchohak. Seoul: Yeonglimsa; 2004, p. 171-693.
- Bak YT, Lee KH, Han DS, Park JW, Kim NY, Yoon BC, et al. Loperamide Oxide in Acute Diarrhea in Adult: A Randomized Double-Blind Placebo-Controlled Multicenter Trial. *The Korean Journal of Gastroenterology* 1998;31(5):629-38.
- Kim SH, Jung SH, Lee YJ, Hyeon WJ, Yoo YW, Lee HI, et al. The role of flexible sigmoidoscopy in the diagnosis of CDAD. *The Korean Journal of Medicine* 2010;78(3):318-24.
- Hong SH, Choi YH. Gilgyung-tang Inhibits the Migration and Invasion of Humal bladder Cancer 5637 Cells through the Tightening of Tight Junctions and Inhibition of Matrix Metalloproteinase Activity. *J Int Korean Med* 2016;37(1):16-25.
- Chang HY, Kang YH. The effects of Hyang-Sa Yuk-Gun-Ja-Tang and Oh-Pe-San on The Gastric Mucosal Repair. *The J of Dong Guk oriental Medicine* 1993;2(1):127-37.
- Yoon SW, Park JW. The effect of Boikyangwi-tang on Functional Dyspepsia Using Water Load Test: a Pilot Study. *Korean J Orient Int Med* 2006;10:6-19.
- Yoon SK, Park JY, Byeon HS, Kwon SW, Seo YR, Jung WS, et al. The Effect of Bojungiki-tang by Whithdraw of Isolation of Vancomycin-resistant enterococci Colonization-Case Series. *Korean J Orient Int Med* 2010;31(4)908-13.
- Song KK, Seo YH, Jeon KO, Kwon EH, Moon JH, Choi HY, et al. Two Case of Fever from Deficiency of Qi. *Korean J Orient Int Med* 2004;25(4-2):410-7.
- Lee SY, Cheong JO, Yang TK, Koo BH. Two Cases of Short Stature Treated with Boikyangwitang-gamibang during 6 months. *Korean J Orient Int Med* 2000;21(4):693-6.